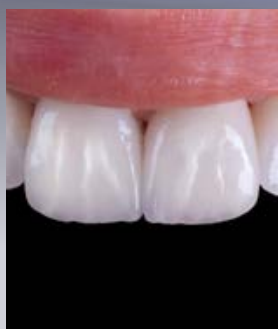


DENTAL VISIONIST



Matériaux et concepts novateurs pour les procédés numériques et analogiques

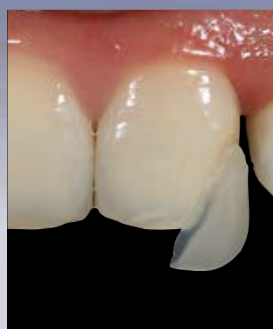Comment obtenir plus de succès cliniques et esthétiques avec les nouveaux matériaux dentaires.



Facettes très esthétiques en cas de place limitée

Le prothésiste dentaire Marcio Breda explique comment il a reproduit de façon précise la dynamique lumineuse naturelle avec la nouvelle céramique dans des conditions de place limitée.

> Page 12



Restauration faiblement invasive d'un défaut du bord incisif

Une équipe dentiste / prothésiste montre comment un défaut du bord incisif a pu être traité avec la céramique hybride tout en préservant la substance.

> Page 28

**C'est comme les voitures.
Il y en a beaucoup.
Mais seulement une
que l'on souhaite conduire.**

La nouvelle R5.



Du haut de gamme pour les laboratoires dentaires : avec la nouvelle R5, nous avons développé une machine de fraisage et meulage qui éveille le désir même parmi les techniciens dentaires les plus expérimentés. Hautement automatisée, avec un échangeur pour 10 disques pour l'usinage à sec et humide, elle apporte aux laboratoires une solution révolutionnaire. La R5 est un véritable accroche-regard et peut gérer n'importe quel matériau tout en combinant haute précision et stabilité maximale – le tout sur une surface minimale. En savoir plus : vhf.de/R5-en

vhf
CREATING PERFECTION

Éditorial

Matériaux et concepts novateurs pour les procédés numériques et analogiques



La numérisation d'une part et l'odontologie ou la prothèse dentaire analogiques d'autre part ne s'excluent pas mutuellement, la réalisation économique de restaurations hautement esthétiques et durables nécessitant les deux. Les technologies, concepts de traitement et matériaux modernes doivent permettre et intégrer toutes les étapes de traitement et de transformation analogiques et numériques importantes en clinique et en laboratoire.

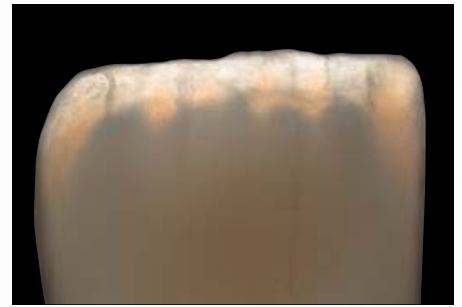
Dans ce numéro de DENTAL VISIONIST, nous vous montrons, sur base de cas sélectionnés, comment les nouveaux matériaux dentaires et concepts de traitement apportent un soutien optimal dans les flux de travail analogiques et numériques et vous aident à accroître vos succès sur le plan clinique et esthétique.

Un prothésiste dentaire brésilien relate ses expériences en faisant appel à une nouvelle céramique cosmétique. Une praticienne du Kazakhstan explique sa procédure de restauration coronaire au moyen de la technologie CFAO. Et enfin, une équipe dentaire allemande décrit les avantages de la prothèse amovible numérique.

Nous sommes heureux de pouvoir vous présenter de nombreux défis passionnants, solutions d'inspiration et résultats convaincants.

Bonne lecture
du DENTAL VISIONIST !

Felicitas Ledig
Rédactrice en chef



Nouvelle céramique cosmétique avec une dynamique de lumière optimale et une très grande stabilité de cuisson
Test d'une nouvelle céramique cosmétique : résultats actuels de diverses études.

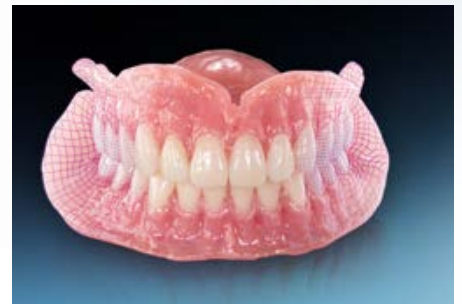> Page 8



Restauration endocoronaire à l'aide de la CFAO

La céramique hybride polychrome VITA ENAMIC permet de préserver la substance à long terme.

> Page 24



Prothèse amovible totale numérique hautement efficace avec VITA VIONIC FRAME
Comment même des cas complexes ont pu être résolus quasiment par simple clic.

> Page 40

IMPRESSUM

Éditeur

VITA Zahnfabrik H. Rauter GmbH & Co. KG
Spitalgasse 3 | 79713 Bad Säckingen

Rédaction/Concept/Mise en page

qu-int. marken | medien | kommunikation
Waldkircher Straße 12 | 79106 Freiburg

Rédactrice en chef

Felicitas Ledig
qu-int. marken | medien | kommunikation
Waldkircher Straße 12 | 79106 Freiburg

Fréquence de parution : deux fois par an

Droits d'auteur et d'édition

Les articles ne reflètent pas systématiquement l'opinion de la rédaction. Les informations sont publiées en toute bonne foi mais sans garantie. Tous droits réservés, notamment le droit de duplication (quel que soit le mode de duplication) ainsi que les droits de traduction en langues étrangères.

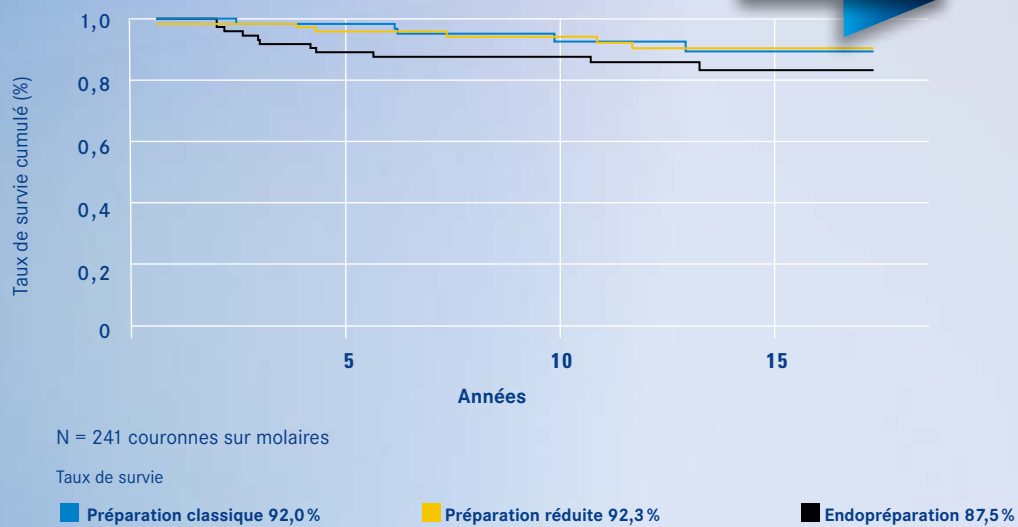
Droit des marques

VITA et les produits VITA sont des marques déposées de VITA Zahnfabrik H. Rauter GmbH & Co. KG, Bad Säckingen, Allemagne. Tous les autres noms de société et/ou de produits cités dans cette revue sont ou peuvent être des marques déposées par les sociétés et/ou les propriétaires des marques.

OBSERVATIONS

Les propos des dentistes et prothésistes reproduits dans ce magazine reposent sur des expériences pratiques avec les matériaux VITA cités, dans le cadre de la mise en œuvre et/ou des informations du fabricant, basées sur les données des documents techniques et scientifiques (VITA Zahnfabrik, Bad Säckingen ; téléchargement via www.vita-zahnfabrik.com). Les propos des dentistes et prothésistes cités datent de 04/2020 qui est la date de rédaction des articles. Les propos des concepteurs et du marketing technique reproduits dans ce magazine reposent sur les études, réalisées en interne ou non, de la R&D VITA (VITA Zahnfabrik, Bad Säckingen) et/ou sur les résultats des essais pilotes.

Résultats après 17 ans des couronnes sur molaires en VITABLOCS Mark II



Graphique 1 Taux de survie des couronnes sur molaires en céramique feldspathique VITABLOCS Mark II après une période d'observation de 17 ans.

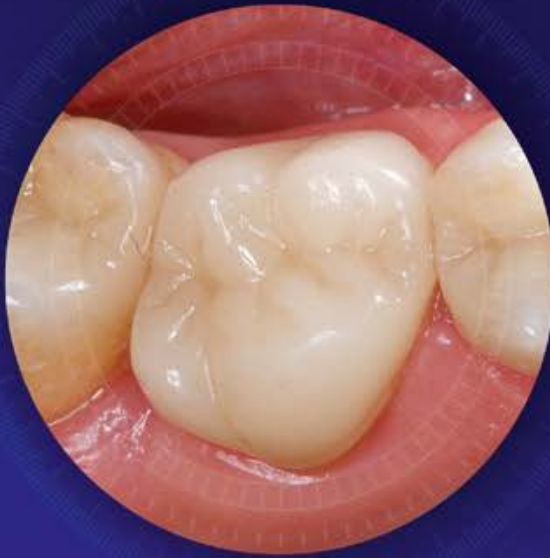Source Étude externe 2016, université de Zurich/cabinet au Zürichberg, taux de survie des couronnes CFAO dans la zone postérieure sur différentes géométries de préparation, sans tenir compte des échecs biologiques (PD Dr Andreas Bindl).

Taux de succès clinique des couronne CFAO en céramique feldspathique VITABLOCS

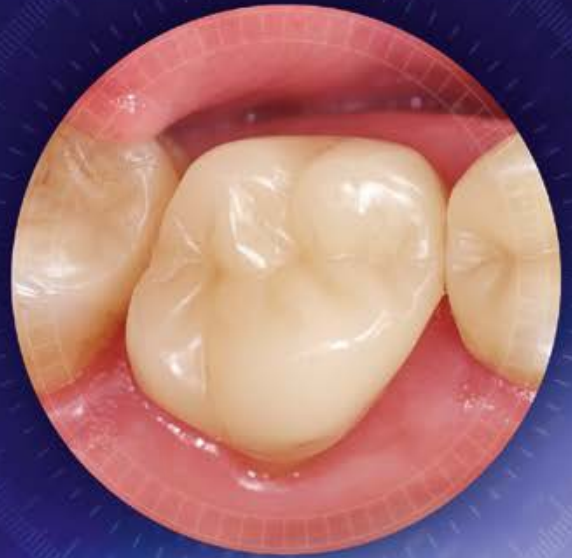

*PD Dr Andreas Bindl, dentiste
Zurich, Suisse*

Le premier matériau dentaire CFAO au monde, VITABLOCS Mark II (VITA Zahnfabrik, Bad Säckingen, Allemagne) a été lancé sur le marché il y a plus de 30 ans et a fait depuis ses preuves des millions de fois. Les blocs en céramique feldspathique à structure fine permettent la réalisation rapide par CFAO de restaurations de dents unitaires. Le PD Dr Andreas Bindl a observé et documenté de manière rétrospective la réussite clinique à long terme de ce matériau pendant 17 ans. Dans l'entrevue qui suit, il explique son approche méthodique, décrit les résultats obtenus et partage sa précieuse expérience clinique acquise sur de nombreuses années avec les VITABLOCS Mark II.



► Situation clinique initiale directement après le scellement intégralement adhésif.



► État des restaurations par endocouronne 17 ans après la pose.



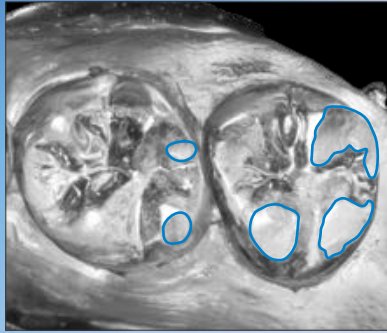
La céramique des VITABLOCS fait ses preuves dans l'application clinique depuis plus de 30 ans.

DV : Comment avez-vous procédé dans votre recherche et quelles données avez-vous recueillies dans le cadre de l'étude clinique ?

PD Dr Andreas Bindl : Nous avons conçu l'étude de façon prospective dans les années 1990. Il a donc été déterminé avec précision au préalable quels paramètres nous voulions observer et quelles données devaient être recueillies à cette fin. Il ne suffit pas d'observer simplement la couronne. Cela doit être effectué selon un protocole d'examen standardisé. Pour cela, nous nous sommes basés sur les critères USPHS courants, mais les avons adaptés à l'étude des couronnes. Les critères d'évaluation sont, par exemple, la présence d'une fracture, le fait que la couronne soit encore en place, l'état des joints de collage, la couleur ou la qualité de surface. La publication finale des données recueillies est actuellement en cours de préparation.

DV : Quels sont les taux de survie clinique de couronnes sur molaires en VITABLOCS après une période d'observation de 17 ans ?

PD Dr Andreas Bindl : Nous avons ici comparé trois préparations coronaires différentes. Pour la préparations de couronnes complètes classiques avec une hauteur de moignon normale, VITABLOCS Mark II a atteint un taux de survie de 92 %, pour la préparation de couronnes réduites sans préparation rétentive de moignon, nous avons relevé un taux de survie de 92,3 %, soit une valeur comparable. Pour les dents très détériorées ayant été traitées après traitement radiculaire par endocouronne, il y avait un très bon taux de survie après 17 ans de 87,5 %. Pour ces restaurations, la chambre pulpaire est utilisée comme surface de rétention pour la couronne collée.

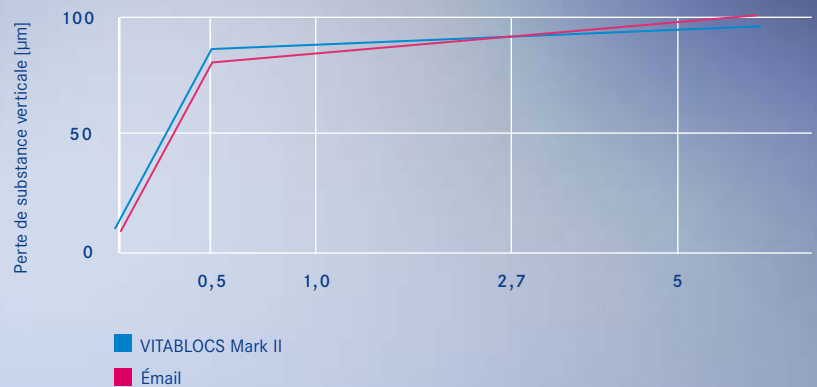


■ Facettes d'usure après 14,5 ans

Photo MEB ; surfaces occlusales intactes des couronnes VITABLOCS après 14,5 ans

Source Étude externe de 2016, université de Zurich/ cabinet au Zürichberg, modèle epoxy d'empreintes après 14,5 ans métallisé à l'or, photographie noir et blanc du modèle (Dr Andreas Bindl)

Comportement à l'abrasion naturelle



Source Étude externe de 1991, Wear of Cerec and other Restorative Materials. In Proceedings of the International Symposium on Computer Restorations: State of the Art of the Cerec Method, (Krejci, Berlin: Quintessence Publishing, 245 – 251)

Graphique 2 Dans les évaluations, les restaurations réalisées avec VITABLOCS ont montré un comportement d'abrasion similaire à la nature.

« La céramique VITABLOCS est un des matériaux dentaires les plus esthétiques disponibles sur le marché, parce qu'elle est très proche de l'apparence de la substance naturelle de la dent. »

DV : Quels sont les facteurs qui limitent la durée de vie des endocouronnes ?

PD Dr Andreas Bindl : Les dents traitées par endocouronne présentent, comme nous l'avons dit, un plus grand degré de détérioration et offrent donc en partie une plus petite surface de collage. Dans le cas des prémolaires surtout, plus petites, cette perte de rétention est à l'origine d'échecs. En outre, dans ce type de restauration, la liaison adhésive s'effectue dans la dentine, qui est moins favorable à l'adhérence.

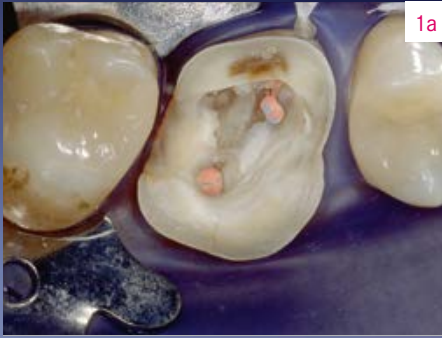DV : Quelle résistance à l'usure ou à l'abrasion la céramique feldspathique montre-t-elle aux examens de suivi ?

PD Dr Andreas Bindl : C'est bien sûr impossible à mesurer avec exactitude sur le plan clinique. Fait est cependant, qu'au cours de l'évolution clinique à long terme des surfaces d'abrasion apparaissent sur les couronnes comme sur la structure naturelle de la dent. C'est un bon signe et cela permet d'éviter des dommages non physiologiques à l'antagoniste. L'abrasion de la céramique VITABLOCS Mark II semblable à celle de l'émail se remarque encore plus sur inlays.

Dans ce cas là, on voit nettement que l'émail dentaire et la céramique feldspathique subissent une usure harmonieuse.

DV : D'après votre expérience, à quel point les reconstitutions en VITABLOCS s'intègrent-elles à la denture naturelle en termes de rendu chromatique et de dynamique lumineuse ?

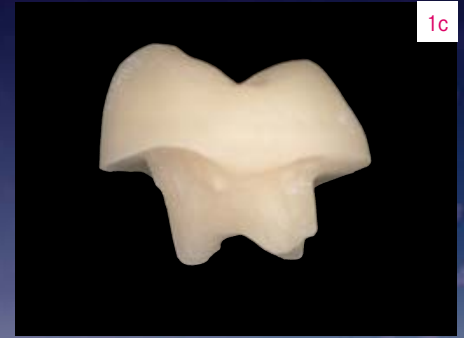PD Dr Andreas Bindl : La substance dentaire résiduelle joue ici un rôle déterminant. Si elle présente des décolorations importantes, il faut s'attendre à ce que ces décolorations transparaissent et influencent ainsi l'aspect esthétique de la restauration. En général cependant, VITABLOCS Mark II a un effet de mimétisme prononcé et peut donc s'adapter sur le plan optique à l'apparence de la substance dentaire naturelle. Il en résulte un rendu chromatique et une dynamique lumineuse naturels, c'est pourquoi j'aime bien utiliser aussi la céramique feldspathique dans la zone esthétique. La céramique VITABLOCS est un des matériaux les plus esthétiques disponibles sur le marché, parce qu'elle est très proche de l'apparence de la substance naturelle de la dent. Au lieu du polissage, la surface peut aussi être traitée et caractérisée à l'aide de colorants et d'un glaçage.



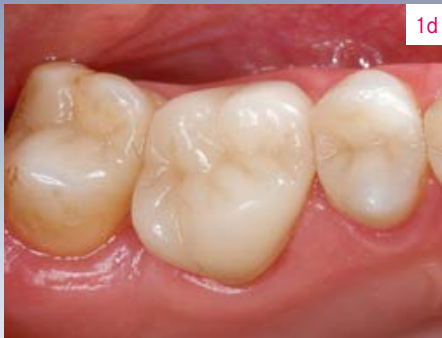III. 1a Préparation d'endocouronne avec rétention réduite et liaison par adhérence principalement dans la dentine, moins avantageuse.



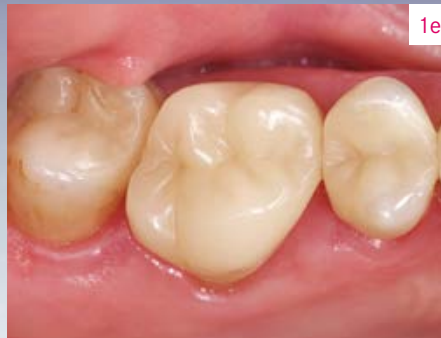III. 1b Pour le scan intra-oral, la préparation d'endocouronne et les dents voisines ont été poudrées.



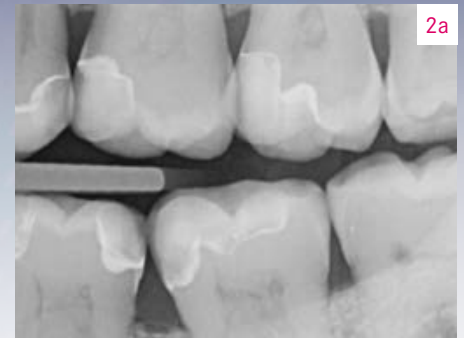III. 1c L'endocouronne réalisée par CFAO après finition et polissage.



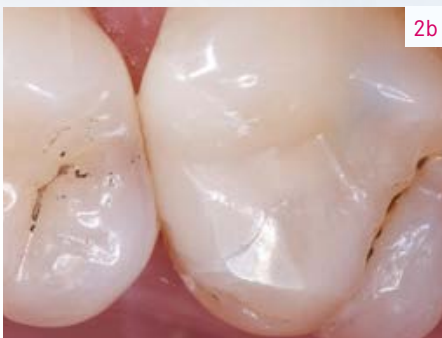III. 1d Situation clinique initiale directement après le collage.



III. 1e État des restaurations par endocouronne 17 ans après la pose.



III. 2a Inlay intact (OM) sur la 17 après 14 ans.

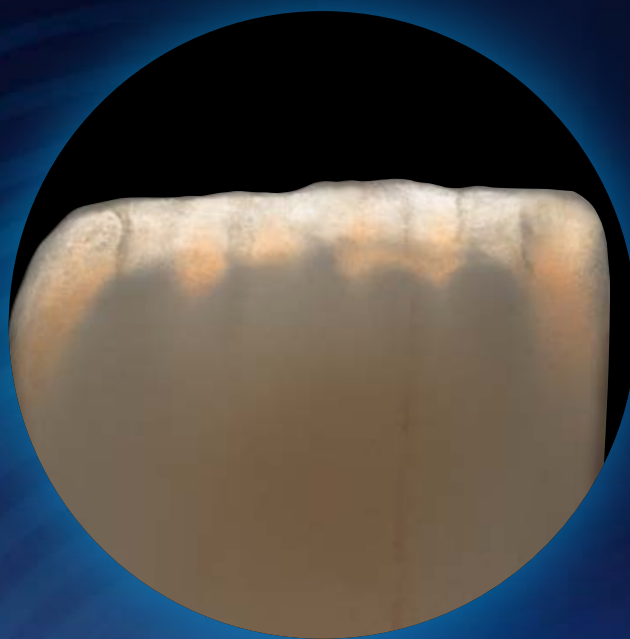


III. 2b Usure harmonieuse entre la céramique feldspathique et l'émail dentaire après 14 ans.


DV : Que doivent prendre en considération les dentistes lors de leur travail et de l'utilisation clinique de VITABLOCS afin d'obtenir une très bonne stabilité clinique à long terme ?

PD Dr Andreas Bindl : D'une part, un collage propre avec un matériau composite est essentiel pour une restauration stable à long terme avec la céramique feldspathique. D'autre part, il faut impérativement respecter les épaisseurs minimales de paroi, en particulier en zone occlusale, pour éviter les fractures.



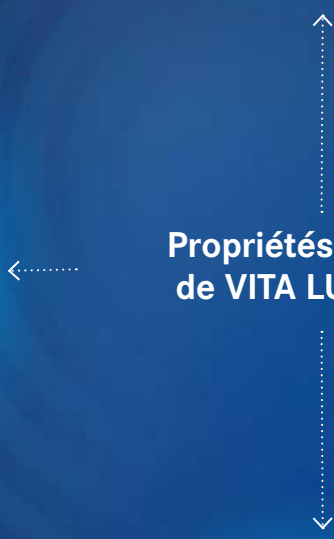


1a Opalescence



1b Translucidité

Propriétés optiques
de VITA LUMEX AC



1c Fluorescence

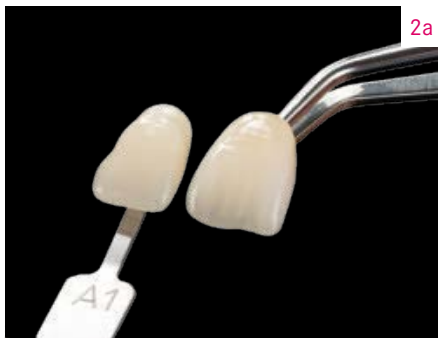III. 1a-c Documentation des propriétés optiques de VITA LUMEX AC par photographie d'exemples de couronnes avec différents modes d'exposition et diverses sources de lumière.

Une nouvelle céramique cosmétique fait preuve d'une excellente dynamique lumineuse et d'une grande stabilité de cuisson



*Dr.-Ing. Berit Gödiker
Bad Säckingen, Allemagne*

Les matériaux cosmétiques tout céramique modernes doivent remplir une série de critères mécaniques, esthétiques et techniques de mise en œuvre. Ils doivent ainsi permettre, par exemple, une reproduction fiable de la couleur des dents et de la dynamique lumineuse, être stables au modelage et garantir en outre des résultats de cuisson avec une bonne stabilité de forme. On s'attend également à ce que le matériau assure une bonne liaison avec les céramiques d'infrastructures courantes et que le montage cosmétique soit stable en utilisation clinique à long terme. VITA LUMEX AC (VITA Zahnfabrik, Bad Säckingen, Allemagne) est une céramique cosmétique, fruit de recherches méticuleuses, qui répond bien aux nombreuses attentes. Dans l'entrevue qui suit, l'experte en matériaux dentaires, Dr.-Ing. Berit Gödiker, répond à des questions relatives à VITA LUMEX AC concernant les caractéristiques des matériaux et les connaissances acquises lors des tests de laboratoire.



2a

DV : VITA LUMEX AC est un système de stratification in vitro-céramique renforcée à la leucite. Quelles sont les particularités du matériau et quels en sont les avantages pour les laboratoires ?

Dr.-Ing. Berit Gödiker : Grâce à la teneur en leucite du verre, la céramique cosmétique a pu être adaptée de telle façon à garantir une adhérence optimale aux matériaux de structure tout céramique courants comme le dioxyde de zirconium et la vitrocéramique. De plus, la leucite contribue également à la résistance élevée du matériau, ce qui permet de s'attendre à une bonne longévité pour les montages cosmétiques en VITA LUMEX AC.

DV : La fidélité chromatique est une condition préalable essentielle à l'intégration harmonieuse des restaurations dans la denture restante. Quel est le degré de fidélité chromatique de la nouvelle céramique par rapport à la norme de couleurs et pourquoi ?

Dr.-Ing. Berit Gödiker : VITA LUMEX AC a un degré très élevé de fidélité chromatique par rapport à la norme de couleurs VITA. Une

formulation de couleurs précise exige une grande expérience, des techniques de mesures modernes et un personnel expérimenté. VITA a mis au point des normes de couleurs dentaires appliquées dans le monde entier, de sorte que nous pouvons tirer parti de près de 100 ans d'expérience et que nous maîtrisons les formules originales des normes de couleurs. De plus, l'évaluation visuelle des teintiers sous forme d'échantillons de matériau et de restaurations par un personnel expérimenté est un facteur de succès essentiel.

DV : Les céramiques présentant une dynamique lumineuse optimale sont nécessaires pour obtenir un rendu chromatique et une dynamique lumineuse vivants. Qu'offre la nouvelle céramique cosmétique en termes de translucidité, d'opalescence et de fluorescence ?

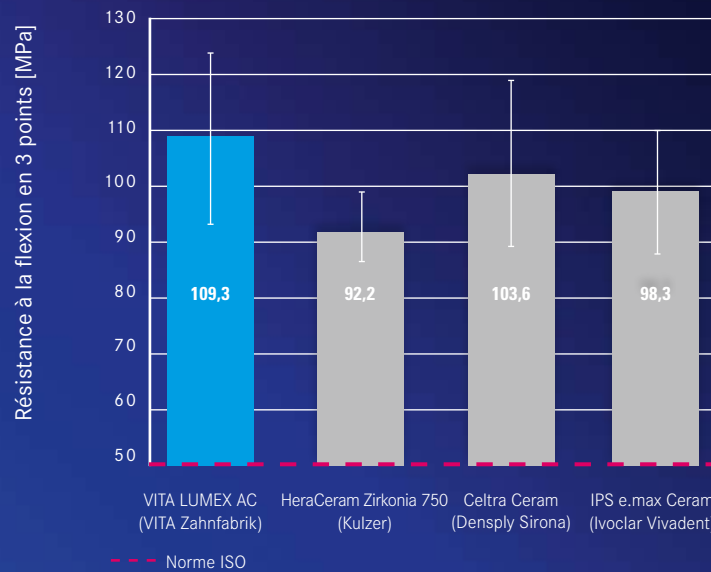
Dr.-Ing. Berit Gödiker : Pour une excellente dynamique lumineuse, les degrés de translucidité des masses OPAQUE DENTINE, DENTINE et ENAMEL ont été idéalement coordonnés. Pour une opalescence particulièrement vivante, des masses opalescentes spéciales ont été développées. De plus, toutes les masses de



2b

III. 2a-b Exemple de représentation du contrôle visuel de la fidélité chromatique d'un exemple de couronne en VITA LUMEX AC par rapport à la norme de couleur VITA et pour l'application d'une formulation des couleurs au moyen de poudres céramiques mélangées avec des pigments.

Résistance à la flexion



III. 3 Graphique des résultats basés sur les analyses de la résistance à la flexion avec les matériaux cosmétiques tout céramique susmentionnés.

Source : recherche interne, VITA R&D, Mesure de la résistance à la flexion en 3 points selon la norme ISO 6872 avec les matériaux susmentionnés, rapport 08/19, Dr B. Gödiker, rapport d'étude disponible sur www.vita-zahnfabrik.com/lumex

base ainsi qu'un grand nombre de masses à effet présentent une fluorescence naturelle. Afin de contrôler la fluorescence en profondeur de manière ciblée, des masses FLUO INTENSE ayant une encore plus grande fluorescence ont été conçues.



Le montage cosmétique avec VITA LUMEX AC crée une micro-imbriication des particules céramiques, ce qui donne lieu à une bonne stabilité.

DV : Lors du modelage, l'important est la stabilité de la céramique. Quelles sont les conditions techniques matérielles en termes de stabilité et dans quelle mesure VITA LUMEX AC les remplit-il ?

Dr-Ing. Berit Gödiker : La stabilité de la céramique humidifiée est déterminée par la forme du grain et la surface des particules de poudre de même que par la distribution granulométrique de la poudre. La forme et la surface des particules de céramique doivent être agencées de telle façon que des micro-imbriications se produisent lors de la stratification. Les particules de céramique VITA LUMEX AC ont donc une forme irrégulière et présentent ainsi une surface structurée. De plus la céramique VITA LUMEX AC est conçue de façon à ce que les granulométries fine, moyenne et grossière soient présentes selon un rapport idéal les unes par rapport aux autres.

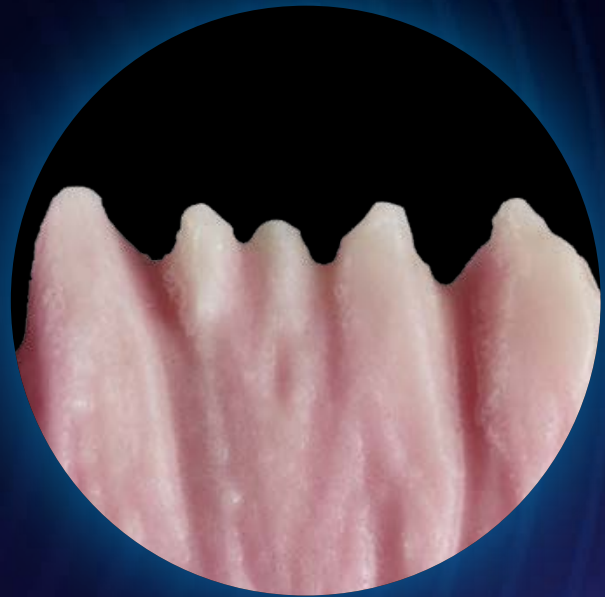

DV : La stabilité de forme de la céramique après la cuisson est un autre facteur de succès important pour le laboratoire. Quelle était la stabilité de forme de la nouvelle céramique cosmétique dans vos recherches ?

Dr-Ing. Berit Gödiker : Des échantillons de matériau en céramique VITA LUMEX AC ont été évalués dans le cadre de nombreuses séries de tests et ont montré leur grande stabilité de forme même après plusieurs cuissons. Le contrôle visuel des échantillons d'essai ont montré, par exemple, que les arêtes formées ne s'arrondissaient pas. Cela s'explique notamment par le fait que la structure de matériau homogène associée à une forte densité de VITA LUMEX AC a permis de réduire notablement le rétrécissement du matériaux caractéristique des céramiques cosmétiques.


DV : Les patients, les dentistes et les prothésistes dentaires souhaitent des matériaux durables. Quelles sont les valeurs obtenues par VITA LUMEX AC en termes de propriétés mécaniques par rapport à d'autres matériaux ?

Dr-Ing. Berit Gödiker : VITA LUMEX AC dépasse de plus du double les valeurs de résistances à la flexion imposées par la norme ISO pour les céramiques cosmétiques et révèle ainsi une excellente stabilité dans les analyses de laboratoire. De plus, la force de liaison avec le matériau d'infrastructure joue aussi un rôle important. Sur les armatures en dioxyde de zirconium comme en vitrocéramique, VITA LUMEX AC a pu obtenir d'excellentes valeurs de liaison, et parfois nettement supérieures à celles des matériaux concurrents.

Compte-rendu 04/20

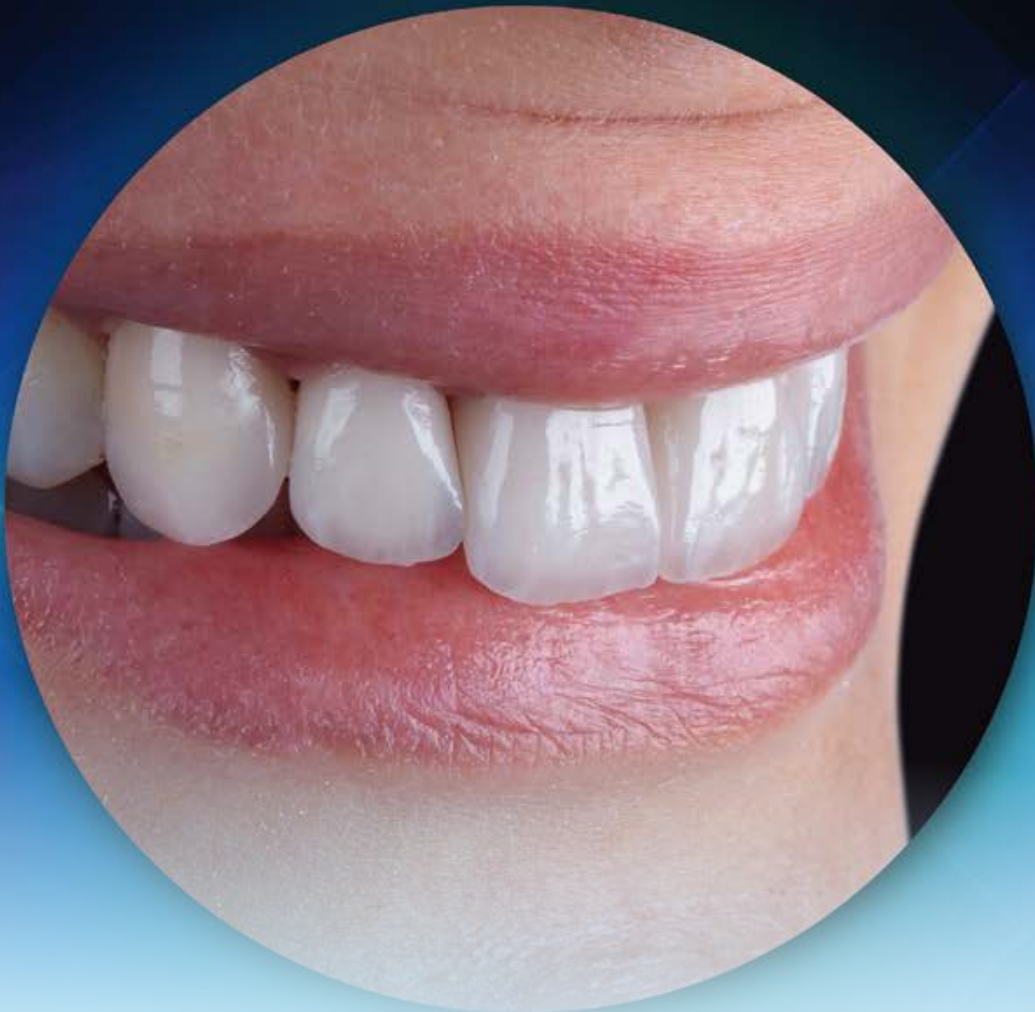

III. 4a-b Visualisation simplifiée exemplaire de la granulométrie/micro-imbrication de VITA LUMEX AC, ainsi que la documentation photographique exemplaire d'un résultat préliminaire lors de la stratification.



III. 5 Documentation photographique des résultats de cuisson des échantillons des céramiques cosmétiques susmentionnées après plusieurs cuissons.

Source Recherche interne, VITA R&D, Analyse de la stabilité de cuisson après quatre cuissons avec des échantillons des matériaux susmentionnés, rapport du 08/19, Dr B. Gödiker. Rapport de test disponible via www.vita-zahnfabrik.com/lumex.

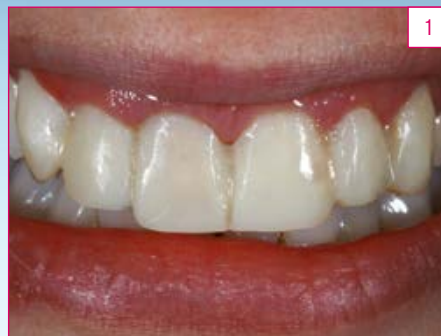
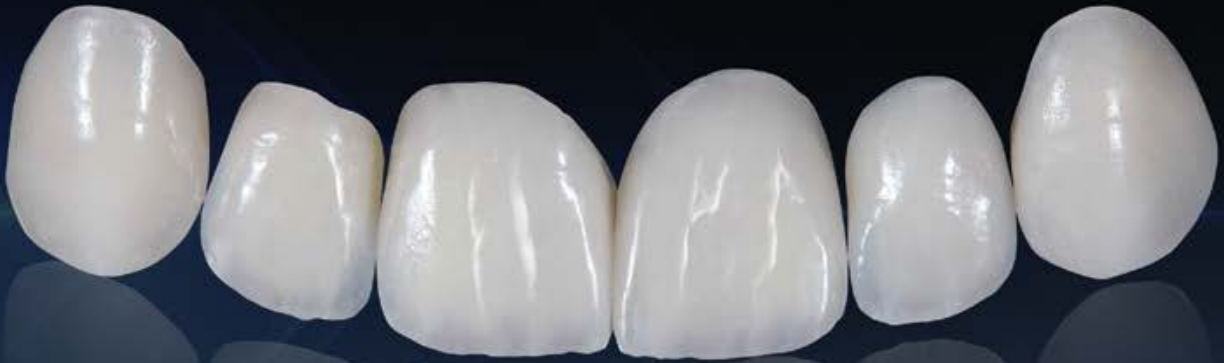
Reproduction très individuelle du jeu des couleurs dans des conditions d'espace restreint avec la céramique cosmétique VITA LUMEX AC

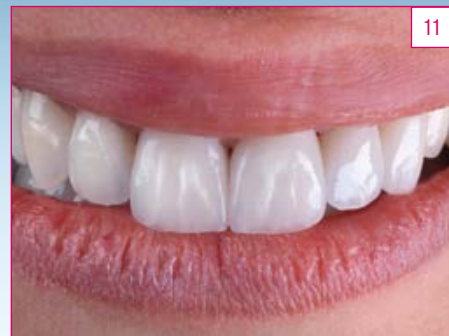

*Marcio Breda, maître prothésiste dentaire
Vitória, Espírito Santo
Brésil*

Dans un tel cas, les patients reçoivent souvent des facettes très individualisées stratifiées à la main. Le défi pour les prothésistes dentaires consiste à reproduire de façon précise le rendu chromatique et la dynamique lumineuse naturels dans des conditions d'espace restreint. Pour cela, il faut des céramiques cosmétiques avec une grande luminosité, telle la nouvelle céramique VITA LUMEX AC, qui fournissent de manière fiable une dynamique lumineuse optimale même avec des parois minces. De plus, les céramiques cosmétiques utilisées doivent offrir une bonne résistance à la rupture afin de garantir une finition manuelle et une incorporation sûre dans ce type de reconstruction délicate. Dans l'exemple suivant, le prothésiste dentaire Marcio Breda et la dentiste Dr Estefânia Donato (tous deux de Vitória, Espírito Santo, Brésil) montrent comment une patiente a reçu des facettes stratifiées à la main très esthétiques en vitrocéramique cosmétique renforcée à la leucite VITA LUMEX AC (VITA Zahnfabrik, Bad Säckingen, Allemagne).



→ **SITUATION INITIALE** La restauration provisoire directe a été effectuée avec une clé en silicone de la maquette.

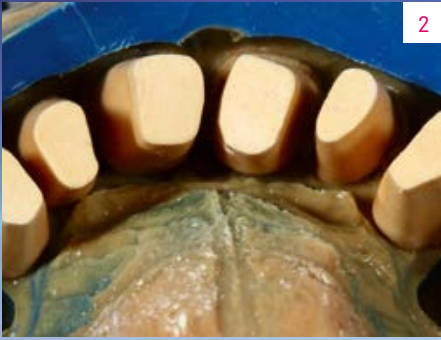

→ **RÉSULTAT** Un sourire très esthétique a été réalisé en toute facilité.

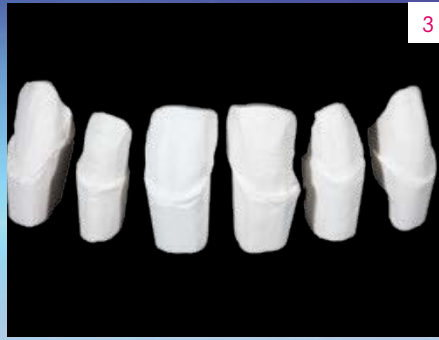1. Cas clinique

Une patiente de 35 ans s'est présentée au cabinet dentaire, car elle n'était pas satisfaite de l'esthétique des antérieures maxillaires. L'examen clinique a révélé un bord incisif très irrégulier. L'arcade dentaire et le liseré gingival n'étaient pas harmonieusement formés. Il n'y avait aucun rapport longueur-largeur adéquat. Les défauts antérieurs avaient été traités avec des obturations en composite sans vie, les 11 et 21 étaient décolorées. La patiente souhaitait un nivellement de l'arcade dentaire, une couleur dentaire uniforme et une apparence individualisée et adaptée à son âge de la partie

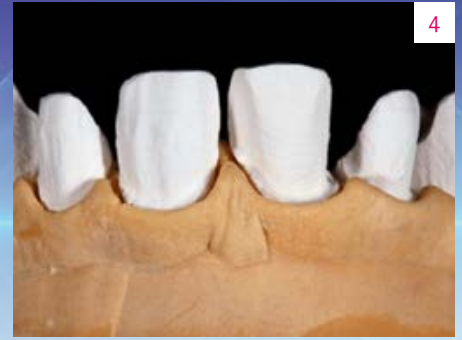antérieure du maxillaire. Le choix s'est porté sur une restauration avec des facettes stratifiées individuellement en céramique cosmétique VITA LUMEX AC.



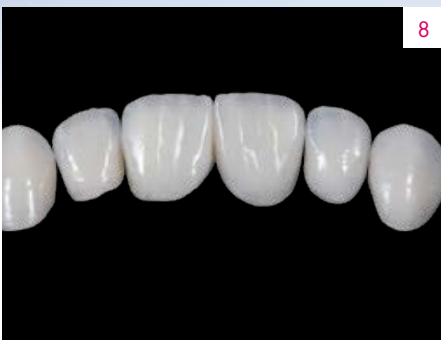III. 2 Réalisation d'un maître-modèle.



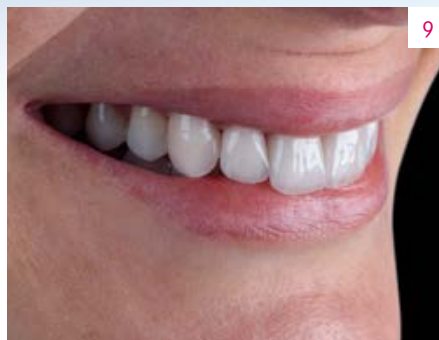III. 3 Le maître-modèle a permis de réaliser des moignons réfractaires.



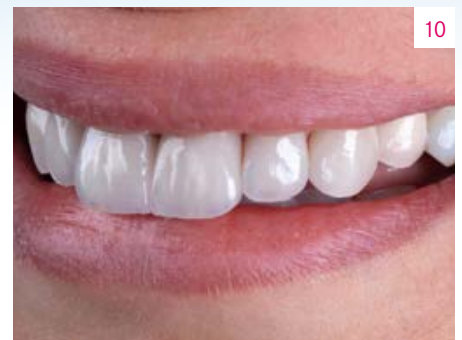III. 4 Le maître-modèle prêt pour la réalisation des facettes.



III. 8 Équilibre entre chromaticité et translucidité.



III. 9 L'arcade dentaire est conforme aux règles de l'esthétique.



III. 10 Le bord incisif et les lèvres s'harmonisent entre eux.

2. Planification et préparation

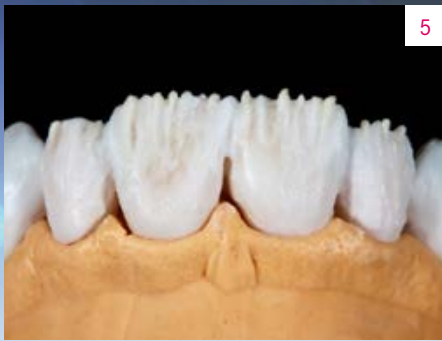Un wax-up a été réalisé pour pouvoir discuter avec la patiente de la situation visée. Après de petites modifications, une clé en silicone a été préparée sur le wax-up, afin d'appliquer en bouche une maquette directe au moyen d'un composite provisoire fluide. Patiente et dentiste étaient satisfaites des résultats. La région antérieure de l'arcade supérieure a été anesthésiée localement puis la couleur de dent A1 a été déterminée au moyen du teintier VITA classical A1-D4 pour les restaurations. Après la préparation coronaire des 13 à 23, une résection gingivale au niveau des 11 et 21 et des empreintes des mâchoires supérieure et inférieure, une restauration temporaire directe a de nouveau été fabriquée par voie intrabuccale à l'aide de la clé en silicone. Au laboratoire, un maître-modèle avec moignons réfractaires a été fabriqué et articulé avec le modèle de l'arcade opposée.

3. Reproduction fiable de la dynamique lumineuse 4. Vitalité naturelle du résultat

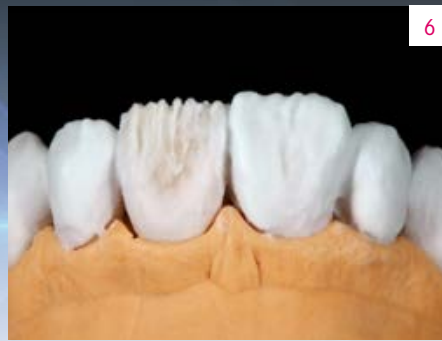La couleur de dent de base établie a été initialement reproduite sur des moignons réfractaires en VITA LUMEX AC DENTINE A1, suivi d'une accentuation centrale avec TRANSLUCENT smoky-white. L'application de TRANSLUCENT waterdrop a permis d'intégrer une dynamique lumineuse bleutée sur les flancs. L'anatomie des mamelons a été reproduite à l'aide de MAMELON. La forme finale des six facettes a ensuite été obtenue avec ENAMEL light bleu translucide pour reproduire précisément le rendu chromatique et la dynamique lumineuse de l'émail. Pendant toute la procédure de stratification, la céramique a permis un modelage très précis grâce à sa très grande stabilité, qui est due à la très bonne micro-imbrication des particules de céramique. De plus, les fines facettes avaient une excellente stabilité de forme après la cuisson. La finalisation a été effectuée exclusivement avec des instruments diamantés fins ainsi que des polissoirs, afin d'obtenir un résultat naturel dans la forme, la texture et le degré de brillance.

Déjà à l'essai initial, la patiente était enchantée du résultat et une digue dentaire a donc été mise en place pour la pose définitive. Après un conditionnement approprié de la substance dentaire ainsi qu'un mordantage à l'acide fluorhydrique et une sinéalisation des facettes, celles-ci ont pu être mises en places de façon entièrement adhésive avec un composite de collage. Malgré les conditions d'espace restreint, les facettes en VITA LUMEX AC avaient une excellente dynamique de lumière et un très bon rendu chromatique avec un effet de profondeur.

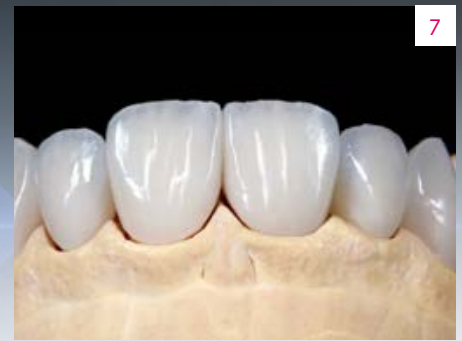Compte-rendu 04/20



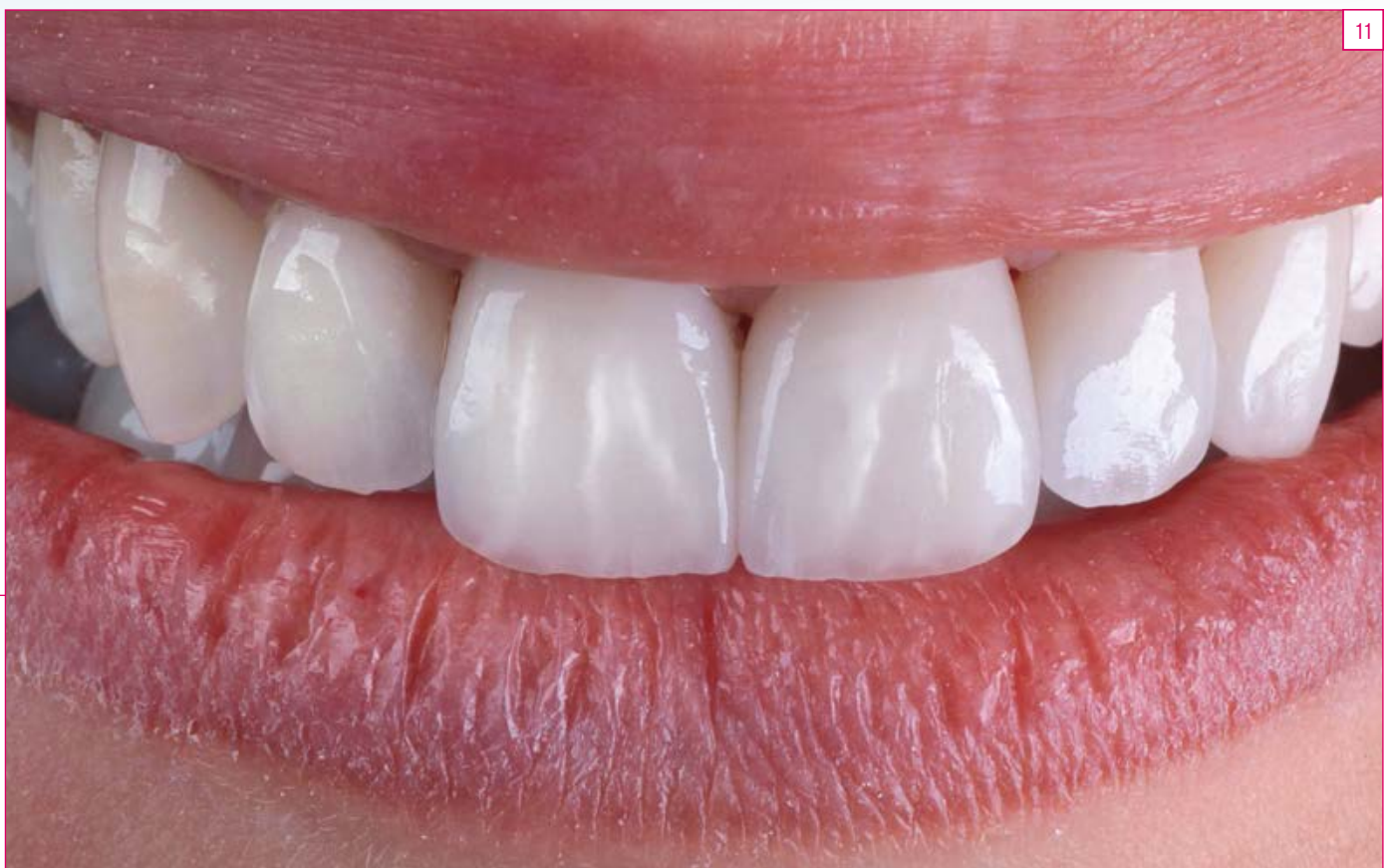III. 5 Les mamelons ont été en outre accentués avec MAMELON.



III. 6 Le montage final des six facettes a été réalisé avec ENAMEL light.



III. 7 Déjà sur le maître-modèle, les six facettes avaient un aspect absolument naturel.



11

➔ **RÉSULTAT** Les facettes en VITA LUMEX AC avaient une dynamique lumineuse et un rendu chromatique excellents.

INFO : QU'EST-CE QUE VITA LUMEX AC ?

QUOI ?

- VITA LUMEX AC est un système cosmétique vitrocéramique renforcé à la leucite avec une formule de matériau novatrice pour des résultats chromatiquement fidèles, naturels et fiables.

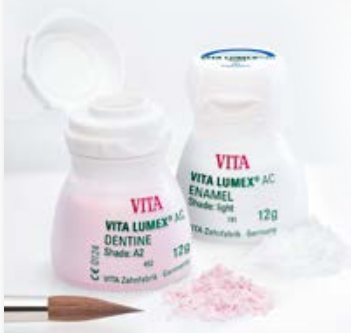POUR QUOI ?


- Pour le montage cosmétique de tous les matériaux tout céramique courants (dioxyde de zirconium, disilicate de lithium et céramique feldspathique) et la réalisation de reconstitutions sans infrastructure (par ex. facettes).

AVEC QUOI ?

VITA LUMEX AC comprend :

- des masses GINGIVA, OPAQUE, OPAQUE DENTINE, DENTINE et ENAMEL de même que diverses masses d'effet (par ex. OPAL TRANSLUCENT, FLUO INTENSE).
- des composants système idéalement combinés (pinceau, plateau de cuisson, glaçure, etc.)



A woman with dark hair tied back, wearing a green sleeveless top, is focused on her work. She is using a dental curing light, which is a white handheld device with a blue light, to cure a dental model on a tray. The background is a soft, out-of-focus light blue and white. The overall scene is clean and professional, highlighting the precision of the dental procedure.

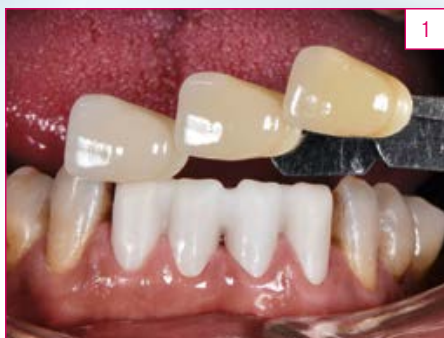VITA LUMEX AC offre des possibilités quasiment illimitées de reproduire les effets de couleur et la dynamique lumineuse diversifiée de façon précise et fiable.

Reproduire la vitalité naturelle en fonction du patient avec la céramique cosmétique VITA LUMEX AC

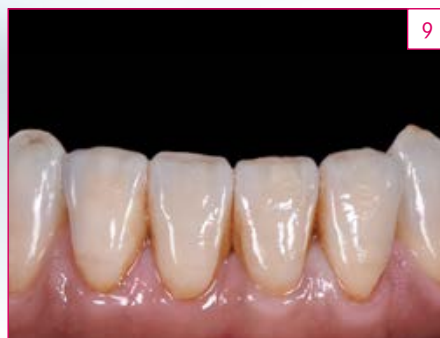

Michele Prosperino,
prothésiste dentaire
San Severo, Italie

Les prothésistes dentaires sont particulièrement sollicités lorsque la denture naturelle montre des caractéristiques de couleur très nettes. Pour reproduire toutes les nuances individuelles du rendu chromatique naturel, il faut donc des céramiques cosmétiques avec un large spectre de masses à effet. De plus, la reproduction de la vitalité naturelle peut être particulièrement complexe lorsque l'émail offre un rendu chromatique et une dynamique lumineuse diversifiés, par exemple sous forme d'une transparence gris-blanc. Dans ce cas, il s'agit de reproduire le degré de translucidité individuel avec différentes masses émail et à effet. VITA LUMEX AC (VITA Zahnfabrik, Bad Säckingen, Allemagne) est un nouveau système cosmétique offrant des possibilités quasiment illimitées de reproduire les effets de couleur et de la dynamique lumineuse diversifiée de façon précise et fiable. Dans le rapport de cas qui suit, le prothésiste dentaire Michele Prosperino (San Severo, Italie) montre comment il a traité de façon concluante ce cas complexe avec la nouvelle céramique cosmétique.



→ **SITUATION INITIALE** Essai d'infrastructure et détermination de la couleur de dent avec le teintier VITA.



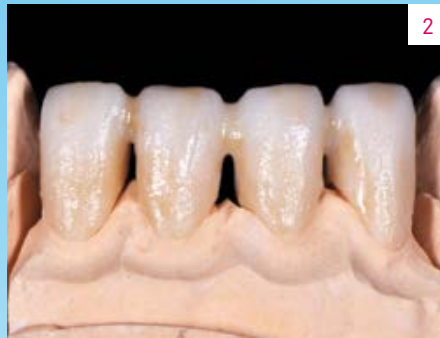→ **RÉSULTAT** VITA LUMEX AC a permis d'obtenir un résultat très esthétique.

1. Cas clinique et choix du matériau

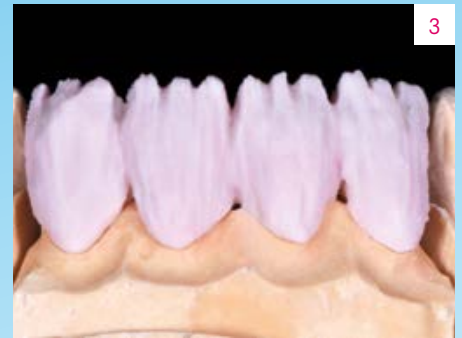À la suite d'un traumatisme, un patient de 52 ans avait subi des fractures de toutes les incisives mandibulaires. Après un traitement conservateur des dents, le patient ne ressentait plus aucune douleur. Les dents déchaussées par le traumatisme s'étaient stabilisées. Après une phase prolongée avec restauration provisoire, le patient souhaitait maintenant une reconstitution définitive. Il souhaitait pouvoir sourire de nouveau avec cette restauration comme avant l'accident. Pour donner une stabilité aux dents après le déchaussement traumatique, le dentiste et le patient ont décidé d'effectuer une restauration par couronnes solidarisées des 32 à 42. La zircone a été choisi comme matériau d'armature, avec un montage cosmétique au moyen du nouveau système cosmétique de vitrocéramique renforcée à la leucite VITA LUMEX AC.

2. Détermination de la couleur, préparation et réalisation de l'armature

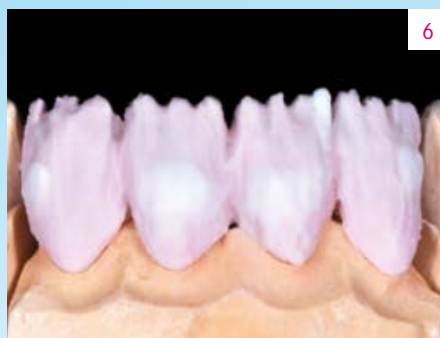Les quatre antérieures ont été anesthésiées localement. Cette étape a été suivie par la détermination systématique et précise de la couleur des dents avec un teintier VITA. Après préparation, prise d'empreinte des moignons et un maître-modèle a été réalisé sur cette base. Pour la réalisation de l'armature, on a retenu le dioxyde de zirconium précoloré translucide VITA YZ T Color avec le niveau de luminosité LL1. La numérisation a été effectuée avec le scanner de laboratoire S600 ARTI, la conception de l'armature a été réalisé avec le logiciel Zirkonzahn et l'infrastructure a été réalisée avec l'unité CAO M5 Heavy Metal (tous de Zirkonzahn, Pustertal, Südtirol, Italie).



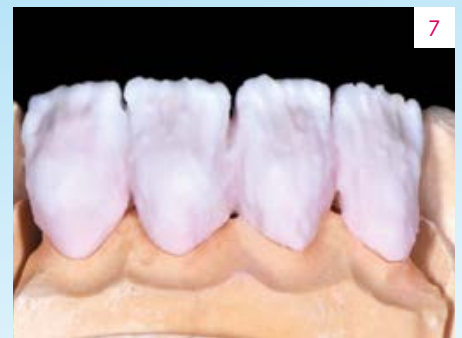III. 2 La cuisson de lait a été effectuée avec FLUO INTENSE sand et du côté incisif, avec sesame.



III. 3 La stratification dentinaire de base a été réalisée avec DENTINE A3.



III. 6 Application centrale de céramique d'A3 avec ajout de OPAL TRANSLUCENT opal-neutral.



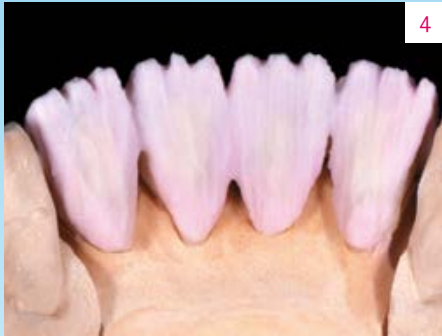III. 7 Avant la première cuisson dentinaire, la masse émail ENAMEL light a été ajoutée.

3. Montage cosmétique très précis avec une grande fidélité des couleurs

La nouvelle céramique cosmétique convainc par ses très bonnes propriétés de modelage grâce à son excellente stabilité.

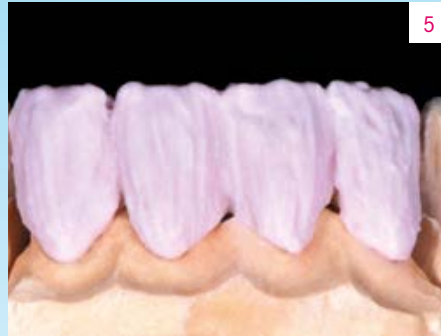

Pour la cuisson de lait, on a appliqué FLUO INTENSE en zone cervicale et sesame en zone incisale afin de faire ressortir la fluorescence de la profondeur. En fonction de la couleur de dent de base établie, la stratification de la dentine basale a été effectuée avec DENTINE A3. En zone palatine, on a ensuite appliqué dans la zone centrale un mélange 50:50 de DENTINE A 3.5 et de DENTINE MODIFIER copper. Une intensification cervicale a été réalisée avec du A 3.5, latéralement avec du A 3.5 en combinaison avec du sable FLUO INTENSE. Elle a été suivie d'une application centrale de céramique d'A3 avec ajout de OPAL TRANSLUCENT opal-neutral. Enfin, ENAMEL light a été ajouté et la première cuisson dentinaire a été effectuée. Lors du montage de la céramique, la nouvelle céramique cosmétique a convaincu en particulier par ses très bonnes propriétés de modelage grâce à son excellente stabilité. La stratification finale d'émail pour la cuisson de correction a été effectuée dans le tiers supérieur de la couronne avec un mélange 50:50 d'ENAMEL medium et clear. Après la dernière cuisson, le résultat final présentait une grande fidélité chromatique. La céramique cosmétique VITA LUMEX AC a permis une reproduction très précise de la couleur de dent déterminée. La finalisation a été ensuite réalisée à l'aide d'instruments rotatifs diamantés et d'une cuisson de glaçure avec VITA AKZENT PLUS GLAZE.



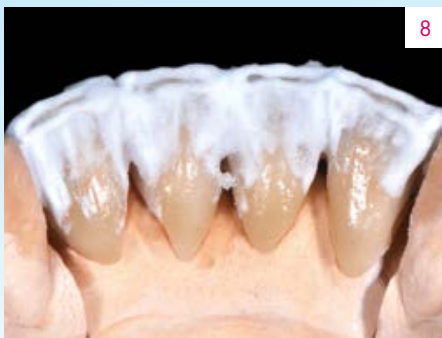4

III. 4 En zone palatine, un mélange 50:50 de DENTINE A 3.5 et DENTINE MODIFIER copper a été appliqué.



5

III. 5 L'intensification cervicale a été réalisée avec du A 3.5, latéralement avec du A 3.5 en combinaison avec un peu de FLUO INTENSE sand.

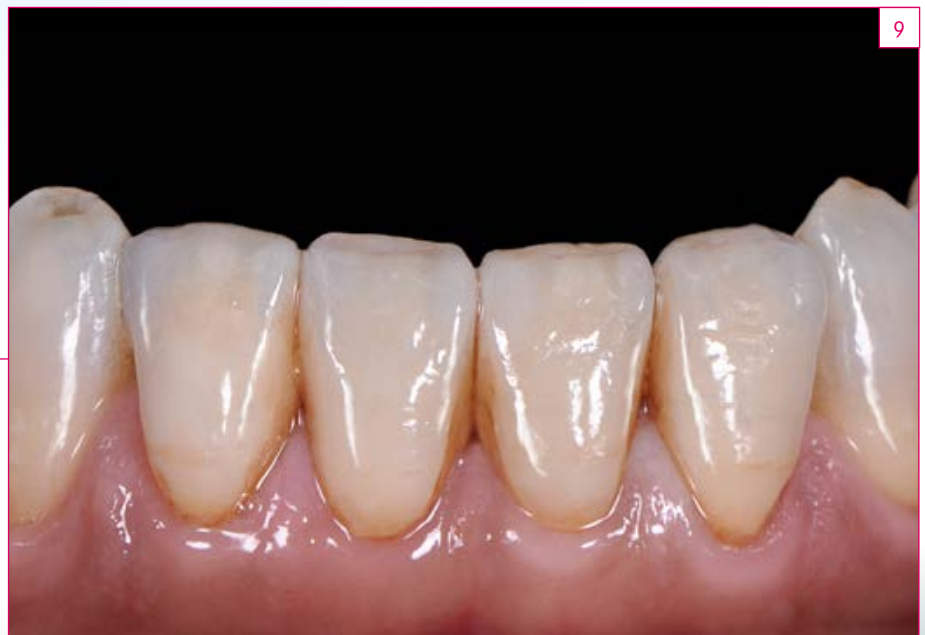

8

III. 8 La stratification finale d'émail pour la cuisson de correction a été effectuée avec un mélange 50:50 d'ENAMEL medium et clear.

4. Un résultat avec la meilleure dynamique de lumière

La restauration par couronnes solidarisées a été collée définitivement au moyen d'un composite de collage autoadhésif. Le patient était enchanté du résultat très esthétique. La restauration affichait une combinaison idéale d'opacité, de chromaticité et de translucidité. Les caractéristiques chromatiques spécifiques des dents naturelles ont été précisément reproduites, de sorte que la reconstitution s'intégrait harmonieusement à la denture naturelle. La céramique a pu être traitée avec précision, a convaincu par son excellente fidélité chromatique et affichait une excellente dynamique de lumière au résultat.



9

➔ RÉSULTAT VITA LUMEX AC a permis d'obtenir un résultat très esthétique.



> PHASE INITIALE

> PHASE DE PLANIFICATION



*Dr Alexandre Richard, dentiste
Lausanne, Suisse*



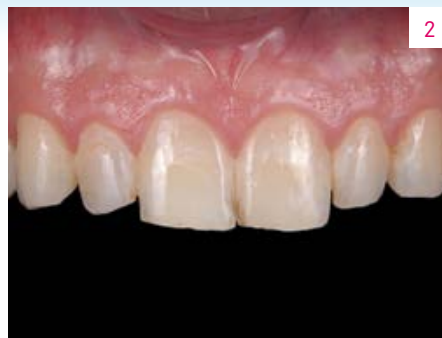*Xavier Bosson, prothésiste dentaire
Châtel-Saint-Denis, Suisse*

Reconstitution cosmétique complexe en secteur antérieur avec la céramique VITA VMK Master

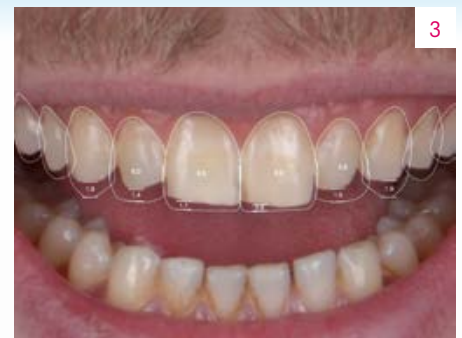Une réadaptation cosmétique dans la zone esthétique est toujours liée à des défis prothétiques multiples. Le succès de la reproduction adaptée au patient et à son âge du jeu naturel de forme, de couleur et de lumière exige une planification esthétique minutieuse. Une bonne collaboration entre le dentiste et le prothésiste dentaire, ainsi que la participation du patient permettent d'obtenir de très bon résultats prévisibles. Dans l'article qui suit, le dentiste Dr Alexandre Richard (Lausanne, Suisse) et le prothésiste dentaire Xavier Bosson (Châtel-Saint-Denis, Suisse), montrent comment ils ont réussi, en tant qu'équipe dentaire, à réaliser au moyen d'une planification numérique et analogique complète une restauration cosmétique complexe de la partie antérieure de l'arcade supérieure avec des facettes en céramique VITA VMK Master (VITA Zahnfabrik, Bad Säckingen, Allemagne).



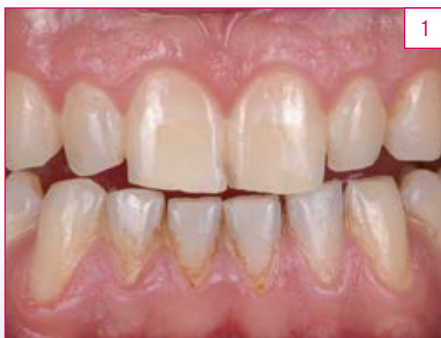> RÉSULTAT FINAL



III. 2 La couleur des dents et les tâches blanches gênaient le patient.



III. 3 Une application a permis de modifier virtuellement les proportions dentaires.



➔ SITUATION INITIALE Le bord incisif était très irrégulier.

1. Le patient exigeant

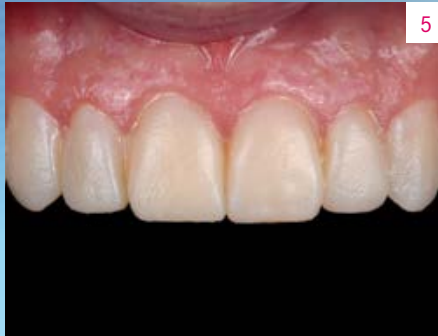Un patient de 27 ans, lui-même prothésiste dentaire et mécontent de la couleur et de la forme de ses antérieures maxillaires, souhaitait obtenir une restauration cosmétique par facettes. Du fait de sa profession, ses attentes esthétiques étaient relativement élevées. Sur le plan clinique, le bord incisif était irrégulier et les dents présentaient de légères tâches blanches. Le patient a indiqué souffrir de bruxisme la nuit. Des facettes d'usures ont été relevées ; sur le plan clinique aucun contact prématuré n'a pu être diagnostiqué. Le patient n'avait pas de douleurs. Pour reconstruire l'apparence en zone esthétique et le guidage incisif-canin conformément aux souhaits du patient, le dentiste et le prothésiste dentaire ont choisi des facettes avec montage cosmétique individuel.

2. Planification analogique et virtuelle

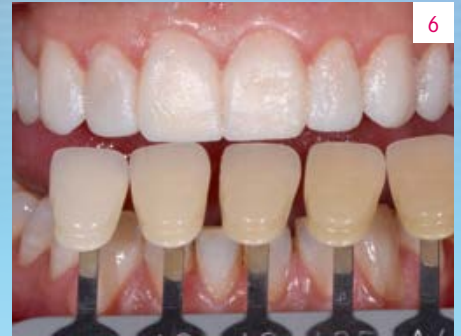L'application Smile Designer Pro (Tasty Tech, Toronto, Ontario, Canada) et les photos portrait ont permis de réaliser numériquement la restaurations de 15 à 25 conformément aux principes éprouvés de Smile Design. Les empreintes de situation ont servi à réaliser les modèles, qui ont été articulés pour un wax-up. Après une discussion finale sur le wax-up, celui-ci a été mis en bouche au moyen d'une clé de silicone et d'un composite provisoire (Protemp 4, 3M Espe, Seefeld, Allemagne). Après de petites optimisations additives et subtractives, le patient s'est dit satisfait et l'empreinte de situation finale a été effectuée.



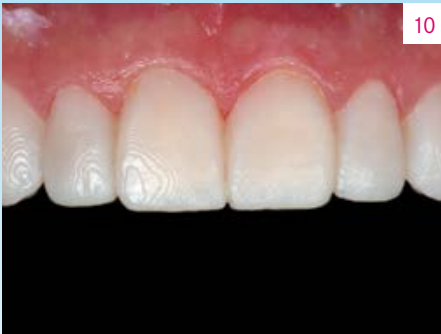III. 4 L'avant-après » virtuel a donné la première orientation.



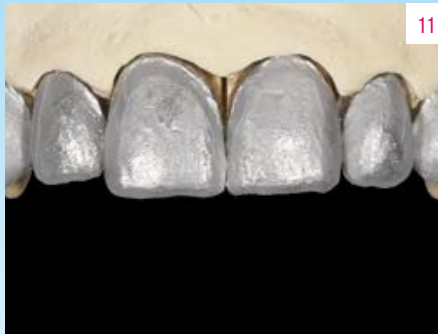III. 5 Un wax-up a permis de réaliser une maquette directe.



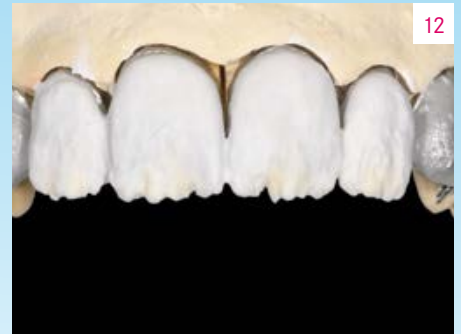III. 6 La détermination de la couleur a été réalisée avec le VITA SYSTEM 3D-MASTER.



III. 10 Le provisoire correspondait à la maquette.



III. 11 Maître-modèle avec feuilles de platine sur les moignons.



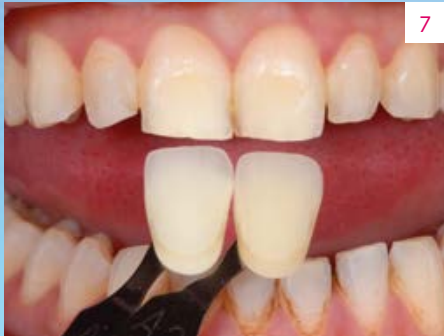III. 12 La portion dentinaire a été stratifiée avec LUMINARY 1 (blanc) et DENTINE 1M1.

3. Préparation et stratification

Avant la préparation, la couleur 1M1 a été déterminée à l'aide du teintier VITA SYSTEM 3D-MASTER. La préparation de la maquette a ensuite suivi. Après la prise d'empreinte, la restauration provisoire a été réalisée en utilisant la technique du mordantage ponctuel. Sur le maître-modèle, les dix facettes en céramique cosmétique VITA VMK Master ont été créées par technique des feuilles de platine. La portion dentinaire a été reproduite avec LUMINARY 1 (blanc) fluorescent et DENTINE 1M1. Les caractérisations internes ont été effectuées avec VITA INTERNO Stains 01 (blanc) et 02 (sable). La partie émailaire a pu être réalisée avec une stratification alternée de TRANSLUCENT 1 (blanchâtre), 2 (jaune-marron), 4 (neutre) et 5 (bleu clair) ainsi que OPAL TRANSLUCENT 1 neutre et ENAMEL 1 blanchâtre.

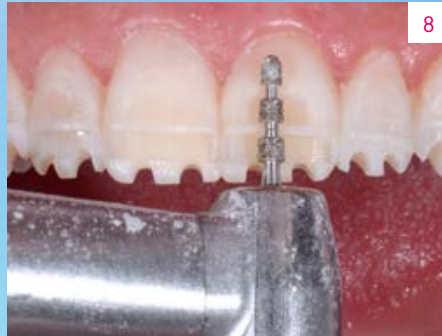4. Collage et résultat très esthétique

À l'essai en bouche des facettes usinées, le contour des canines a été rendu plus bombé avec du composite. L'espace entre les canines et les incisives latérales a été fermé de la même façon. Le prothésiste dentaire avait ainsi une représentation précise des corrections souhaitées. Après une cuisson de correction, un usinage final de la texture de surface et un polissage brillant, les facettes ont été collées avec un ciment composite à double polymérisation après mordantage à l'acide fluorhydrique et silanisation. Les facettes en céramique VITA VMK Master ont permis d'obtenir une apparence très esthétique pour ce qui est de la forme et de la couleur. Le bord incisif et le contour de la lèvre inférieure s'harmonisent parfaitement entre eux. Le patient exhibait un large sourire de satisfaction à la vue du résultat final de la reconstitution cosmétique.



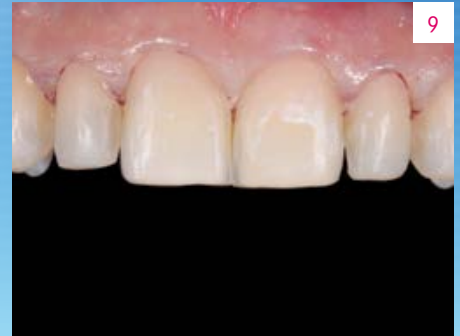7

III. 7 Les clichés avec filtre de polarisation montrent les nuances de couleur.



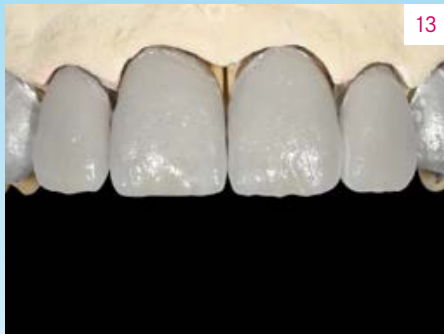8

III. 8 Une préparation contrôlée de la maquette a permis un travail minimalement invasif.



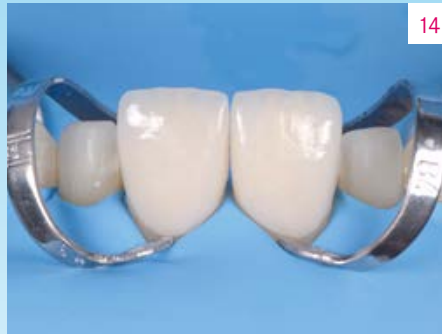9

III. 9 Situation clinique après une faible réduction de substance et une légère cannelure.



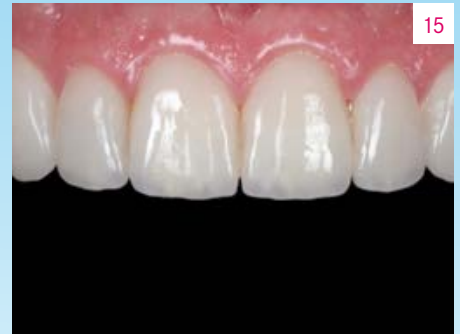13

III. 13 Résultat de la stratification après la cuisson.



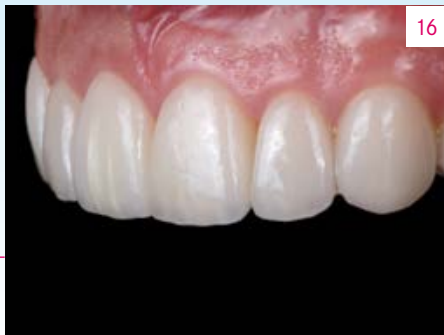14

III. 14 Mise en place finale des facettes sur 11 et 21.



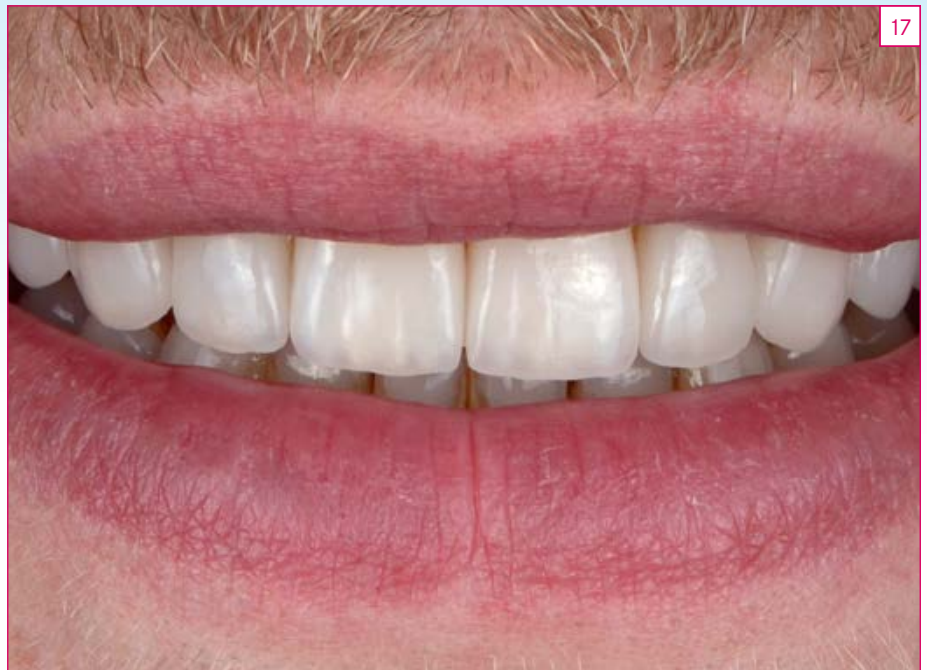15

III. 15 Situation clinique après six semaines. Les papilles étaient entièrement régénérées.




16

III. 16 Les facettes ont créé une apparence très esthétique pour ce qui est de la forme et de la couleur.



17

➔ **RÉSULTAT** Le patient était enchanté de son nouveau sourire. Le bord incisif et le contour de la lèvre inférieure s'harmonisaient entre eux.

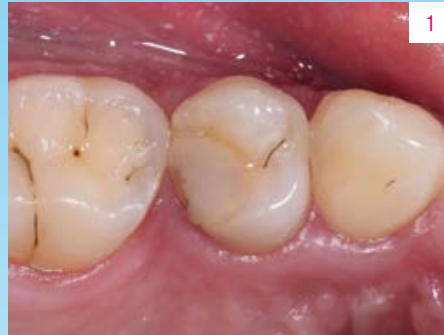

Endocouronne par CFAO en céramique hybride polychrome

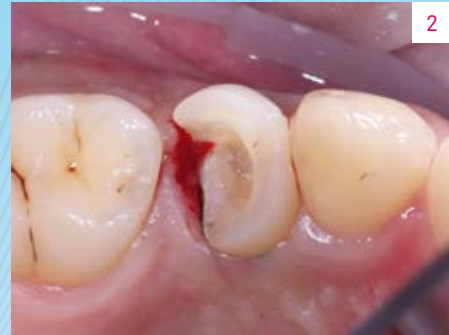

*Dr Oxana Naidyonova, dentiste
Karaganda, Kazakhstan*

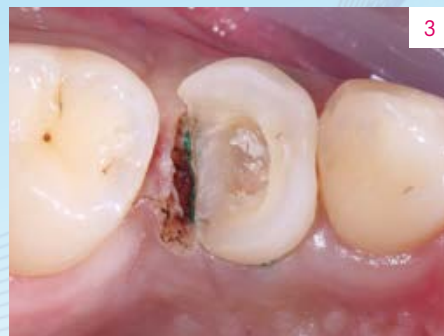L'endocouronne est indiquée pour la restauration de dents profondément endommagées ayant fait l'objet d'un traitement canalaire et permet une reconstruction axée sur le défaut et peu invasive. Contrairement aux préparations coronaires complètes, la première priorité dans les endocouronnes est la préservation de la substance. Toutefois, cela nécessite des matériaux CFAO tels que la céramique hybride biomimétique VITA ENAMIC (VITA Zahnfabrik, Bad Säckingen, Allemagne), qui permet dans de tels cas des reconstitutions très délicates avec de faibles épaisseurs de paroi et dont les propriétés sont similaires à celles des dents. Dans le cas présent, la céramique hybride a été retenue parce qu'elle permet une finition FAO précise avec une grande stabilité des arêtes et un collage sûr selon un protocole tout céramique éprouvé. La dentiste Dr Oxana Naidyonova montre dans le cas suivant sa procédure, étape par étape.



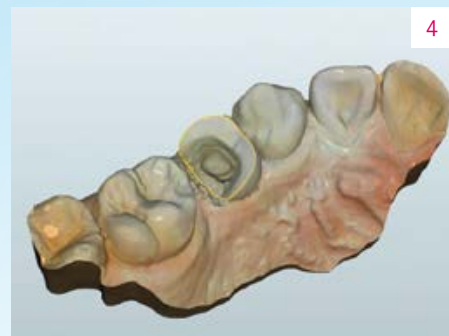III. 1 L'obturation composite inefficace sur la 14 (OD) a entraîné des inflammations dans l'espace interdentaire.



III. 2 Un saignement inflammatoire de la gencive au niveau de la boîte proximale est apparu après le retrait de l'ancienne obturation en composite.



III. 3 Pour arrêter le saignement et rendre visibles toutes les surfaces, il a été procédé à une gingivectomie distale avec pose de fils de rétraction.



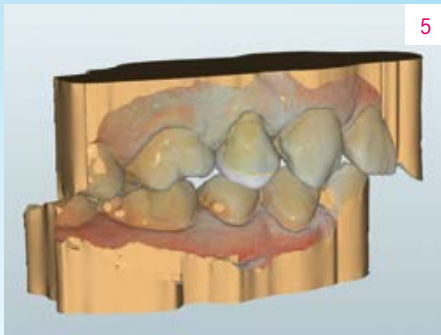
III. 4 Un modèle virtuel a été réalisé pour la construction sur la base du scan intra-oral.

1. Cas clinique

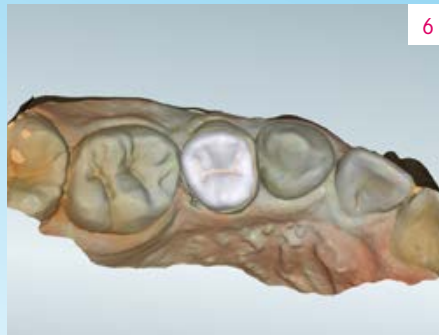
Après traitement endodontique et obturation dans la 24 un patient de 28 ans s'est présenté au cabinet pour cause de bourrage alimentaire récurrent en distal, difficile à éliminer et provoquant souvent des inflammations localisées. Sur le plan clinique, une obturation inefficace était visible (OD). Le contrôle radiographique n'a rien révélé. Le patient a choisi la solution rapide d'une nouvelle restauration par CFAO. Pour la reconstitution, le choix s'est porté sur VITA ENAMIC multiColor puisque ce bloc CFAO polychrome contient un dégradé de couleur et de translucidité intégré et permet de reproduire ainsi le rendu chromatique et la dynamique lumineuse naturels quasiment par simple clic.

2. Étapes cliniques

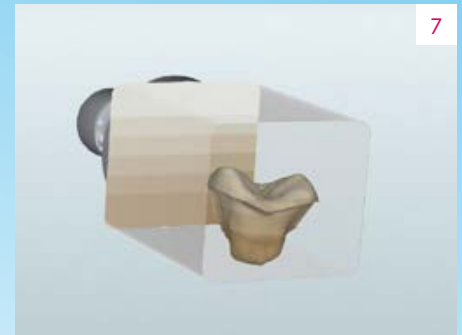Avant préparation, la couleur de dent a été déterminée à l'aide du teintier VITA Toothguide 3D-MASTER® (VITA Zahnfabrik, Bad Säckingen, Allemagne) et un bloc correspondant a été choisi dans la couleur 2M2. L'obturation composite a été éliminée sous anesthésie locale et toutes les contre-dépouilles ont été comblées avec un composite fluide après un conditionnement entièrement adhésif. Les parois de cavité résiduelles ont été simplement réduites avec une préparation avec épaulement. Cette opération a été suivie par l'insertion d'un fil de rétraction et la gingivectomie de la zone gingivale hypertrophiée et enflammée au niveau de la boîte distale pour permettre un scan optique de toutes les zones pertinentes.



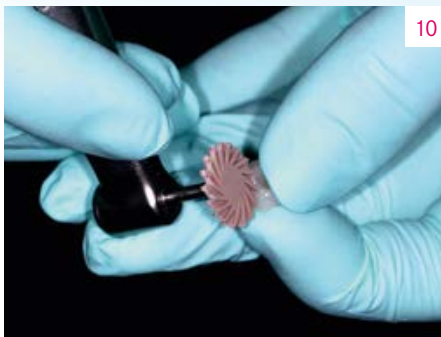
III. 5 La construction virtuelle finie de l'endocouronne en vue vestibulaire.



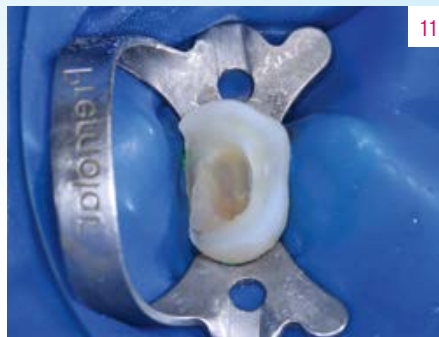III. 6 La construction virtuelle en vue occlusale avant le positionnement dans le bloc virtuel.



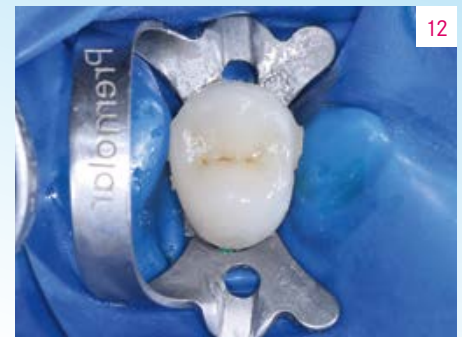III. 7 Six couches finement nuancées ont permis de contrôler le dégradé de couleur et de translucidité de la restauration à partir du positionnement.



III. 10 La couronne en céramique hybride terminée a été polie brillant.



III. 11 Le collage a débuté sous digue dentaire par un mordantage de la cavité.



III. 12 État directement après collage, avant l'élimination des résidus de colle.

3. Conception CAO et fabrication FAO

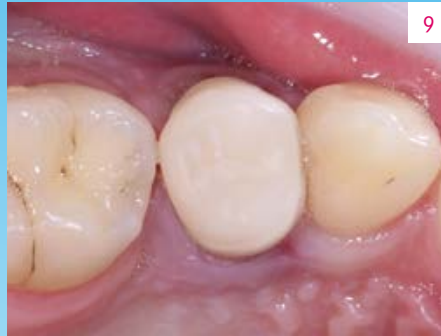Après la CAO, la restauration a pu être positionnée dans le bloc VITA ENAMIC multiColor virtuel avec ses six couches finement nuancées de telle façon que le dégradé de translucidité et de couleur corresponde à la situation clinique. Par la suite, la finition a été réalisée avec l'unité d'usinage MyCrown Mill (FONA Dental, Bratislava, Slovaquie). Après l'élaboration de la restauration avec des instruments diamantés fins, les sillons ont été conditionnés à l'acide fluorhydrique (à 5%) et au silane pour les caractériser avec des colorants composites photopolymérisables. Le polissage brillant a été réalisé à la dernière étape.

4. Collage et résultat final

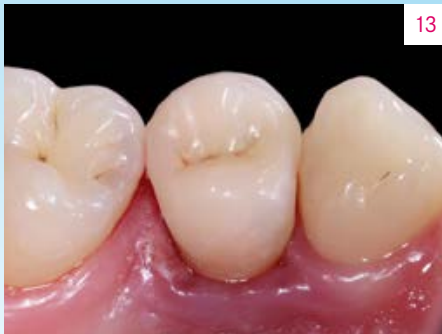Pour le collage, une digue dentaire a été mise en place pour assurer l'absence de contamination, une sécheresse absolue et, ainsi, une liaison durable. Le conditionnement des surfaces adhésives de la restauration a été effectué à l'aide d'acide fluorhydrique (à 5%) et de silane. Pour créer une surface mordancée rétentive sur la surface de l'émail et préparer la dentine à la liaison adhésive, la cavité a été mordancée à l'acide phosphorique et un adhésif a été appliqué. Pour le collage, le composite Micerium (Micerium, Avegno, Italie) de couleur HRI a été chauffé pour le rendre fluide en vue de l'insertion. Ont suivi finalement la photopolymérisation et le retrait des résidus de composite. Au final, la restauration en céramique hybride polychrome était intégrée de façon absolument harmonieuse dans la substance dentaire naturelle, donnant ainsi un résultat très esthétique. Au suivi à trois mois, la gencive autour de la restauration était guérie et dénuée d'inflammation.



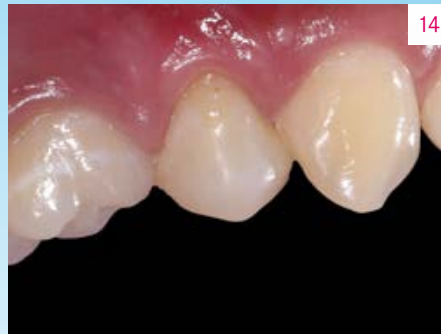III. 8 Le bloc en céramique hybride hautement translucide en couleur 2M2 inséré dans l'usineuse.



III. 9 La restauration réalisée par CFAO après l'usinage lors de l'essai clinique.



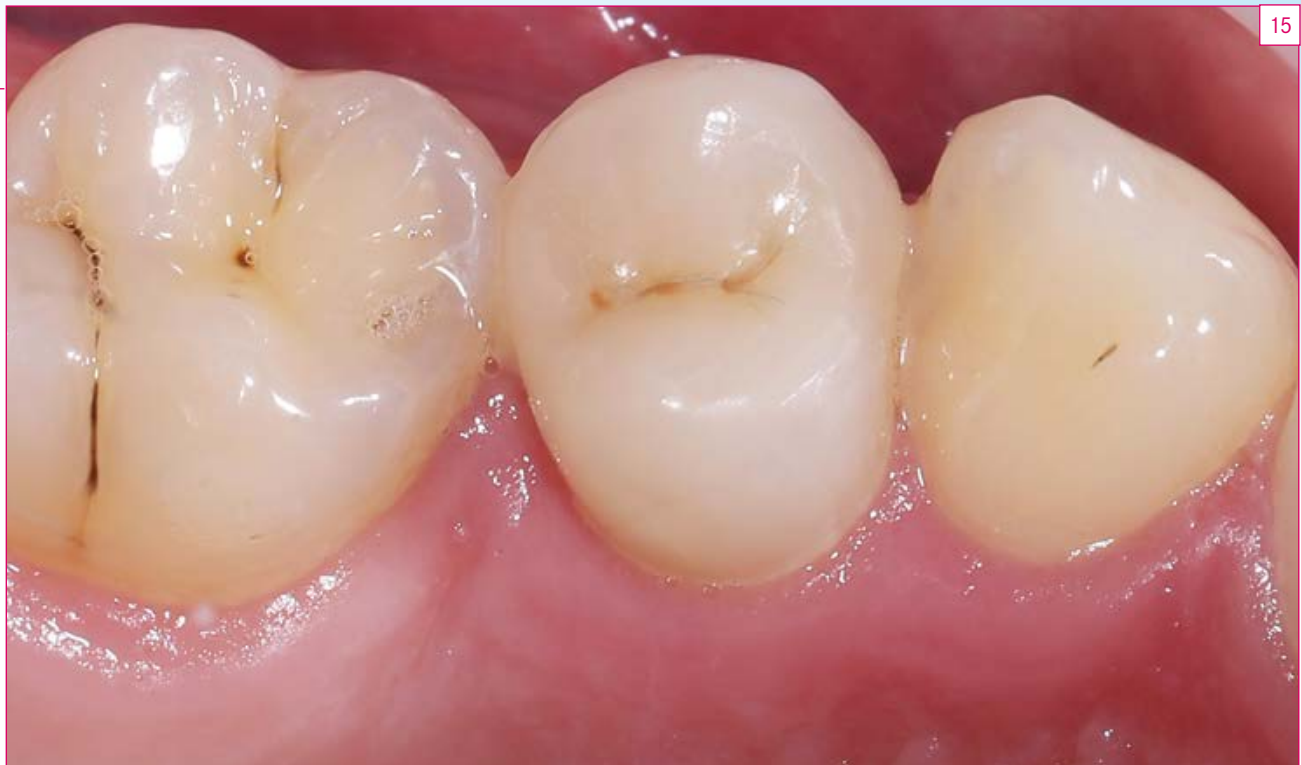III. 13 L'irritation et l'inflammation de la gencive étaient encore présentes directement après la pose.



III. 14 Au suivi après trois mois, les conditions gingivales étaient saines.




Le bloc en céramique hybride polychrome VITA ENAMIC comporte un dégradé de translucidité/couleur intégré.



➔ **RÉSULTAT** Grâce aux excellentes propriétés optiques, la reconstitution en VITA ENAMIC multiColor s'est intégrée tout à fait harmonieusement dans la substance dentaire naturelle.

Restauration faiblement invasive d'un défaut du bord incisif avec la céramique hybride CFAO

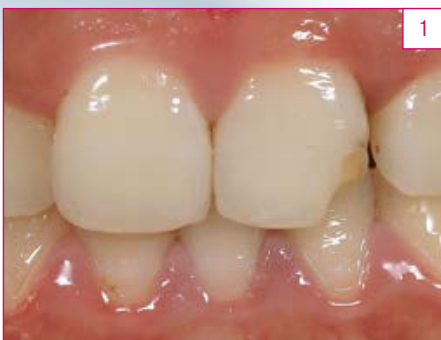La céramique hybride CFAO unique au monde VITA ENAMIC se compose d'une matrice en vitrocéramique à la structure frittée, infiltrée ensuite d'un polymère. Le double réseau polymère-céramique permet des reconstitutions très délicates avec des limites ultrafines allant jusqu'à 0,2 millimètres. Grâce à son élasticité semblable à celle de la dentine, son comportement à l'abrasion semblable à celui de l'émail et sa transmission de lumière naturelle, le matériau CFAO s'intègre parfaitement sur les plans fonctionnel et esthétique à la substance dentaire naturelle. Dans le cas suivant, le dentiste Dr Sheng Fang (Chengdu, Chine) et le prothésiste dentaire Feng Li (Chengdu, Chine) montrent comment ils ont traité de façon minimalement invasive un défaut du bord incisif d'une centrale maxillaire avec la céramique hybride VITA ENAMIC (VITA Zahnfabrik, Bad Säckingen, Allemagne).



Dr Sheng Fang,
dentiste
Chengdu, Chine



Feng Li,
prothésiste dentaire
Chengdu, Chine



1

1. Cas clinique

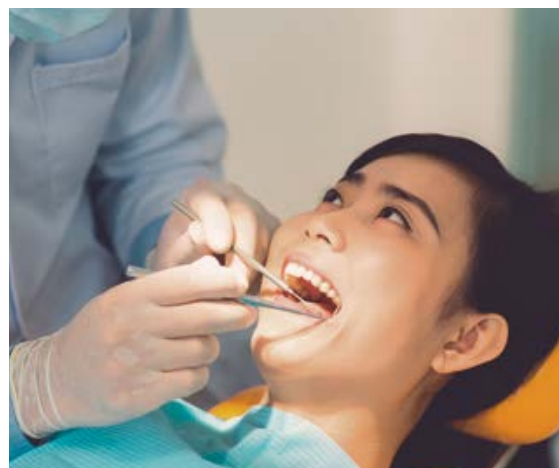Une patiente de 21 ans s'est présentée au cabinet dentaire en raison de la fracture d'une reconstitution d'angle distale en composite sur la 21 suite à une carie secondaire. Elle souhaitait une nouvelle restauration durable s'intégrant harmonieusement à la substance dentaire. La restauration devant être peu invasive et comme il s'agissait d'une reconstitution avec une mince épaisseur de paroi, l'équipe de soins dentaires a décidé d'effectuer une reconstitution assistée par CFAO en céramique hybride VITA ENAMIC.

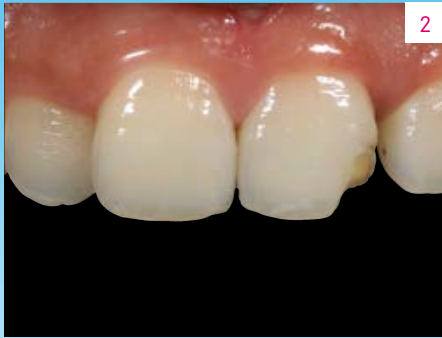2. Détermination de la couleur et choix du matériau

Des informations de couleur précises sont une condition essentielle au choix correct du bloc de matériau adapté. Pour garantir une intégration chromatique optimale de la reconstruction du défaut de bord incisif existant, après anesthésie locale, la couleur de dent a été déterminée à l'aide du teintier VITA Linearguide 3D-MASTER. La détermination systématique de la couleur a été effectuée en deux étapes : la première étape a permis d'établir le niveau de luminosité de 0 à 5 avec le VITA Valueguide 3D-MASTER. Saturation et teinte ont ensuite été déterminées à l'aide des échantillons correspondants du VITA Chroma-/Hueguide 3D-MASTER. Le résultat était la couleur 1M2. Étant donné qu'il s'agissait d'une restauration émailaire translucide, un bloc HT de couleur 1M2 a été choisi pour la CFAO. Avant la prise d'empreinte numérique la carie a simplement été éliminée et les limites ont été légèrement biseautés.

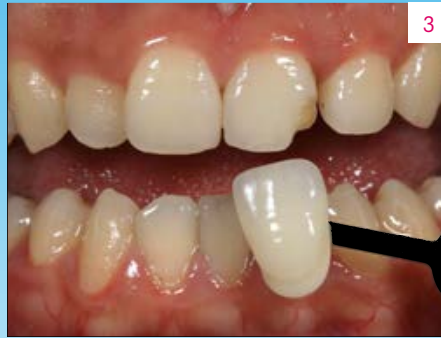→ **SITUATION INITIALE** Situation initiale avec la 21 fracturée lors de la première visite au cabinet dentaire.

La céramique hybride permettant d'être usinée de façon précise même avec de faibles épaisseurs de paroi, la restauration a pu être réalisée de façon minimalement invasive.

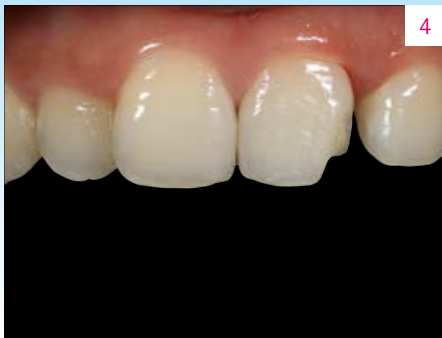



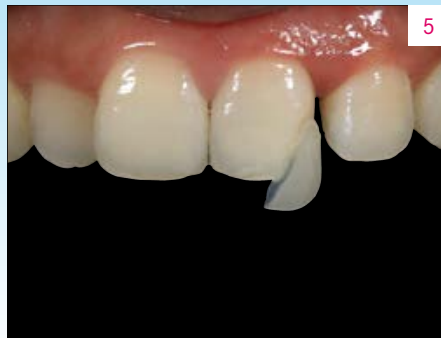III. 2 Une carie secondaire s'était formée sous une reconstitution directe en composite, provoquant une fracture de l'obturation.



III. 3 La couleur de dent a été déterminée de façon systématique en deux étapes à l'aide du teintier VITA Linearguide 3D-MASTER.



III. 4 Les caries ont été éliminées sous anesthésie locale et les limites dans l'émail ont été légèrement biseautées.



III. 5 Restauration en VITA ENAMIC réalisée en CFAO avec des zones marginales ultrafines.

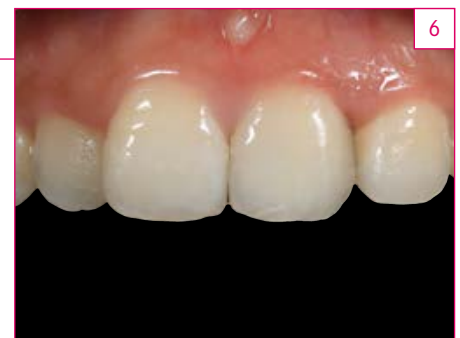

3. FAO et dégrossissage

Cette étape a été suivie d'un scan intraoral avec le CEREC Omnicam 4.2 et de la construction virtuelle de la restauration dans le logiciel inLab CAD 15.2. L'ordre a été envoyé à l'unité d'usinage inLab MC XL où il a été exécuté (tous de Dentsply Sirona, Bensheim, Allemagne). Le tenon a ensuite été enlevé et la restauration a été travaillée à l'aide d'instruments diamantés fins. La finition a ensuite été réalisée avec le VITA ENAMIC Polishing Set technical. La restauration partielle a montré un ajustement parfait à l'essayage de sorte que ses surfaces de collage ont pu être mordancées à l'acide fluorhydrique puis silanisées. La substance dentaire a été prétraitée par la technique de mordantage puis un adhésif a été appliqué. La pose définitive a été ensuite effectuée avec le composite de collage.

4. Finition et bilan

Après le retrait des résidus de colle, la transition entre la dent et la restauration a été nivelée cliniquement avec le VITA ENAMIC Polishing Set. Du fait de son rendu chromatique et de sa dynamique lumineuse naturels, la restauration délicate s'est intégrée de façon tout à fait harmonieuse à la substance dentaire naturelle. La céramique hybride pouvant être usinée de façon ultraprécise du fait de sa fiabilité comparativement faible même en présence d'épaisseur de paroi très mince et des zones marginales aux bords minces, il a été possible d'offrir à la patiente une restauration minimalement invasive. Une réalisation efficace de la restauration indirecte dans le flux de travail numérique a permis de réaliser la restauration au cours d'une séance. L'équipe de soins dentaires et la patiente étaient pleinement satisfaits du résultat.



➔ **RÉSULTAT** Situation finale après le collage avec composite.



Restauration par couronne implantaire avec des propriétés semblables à celles de dents

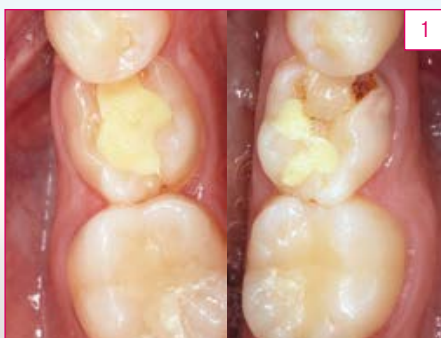

Andrea Lombardo,
prothésiste dentaire
Vérone, Italie



Dr Mauro Fazioni, dentiste
Vérone, Italie

Les restaurations implanto-portées sont ancrées de manière fixe dans l'os. C'est pourquoi il est important d'utiliser sur les implants des matériaux de restauration qui absorbent les forces masticatoires pour réduire au minimum le risque de surcharge des antagonistes, de la restauration et de l'os péri-implantaire. La substance dentaire naturelle est un hybride équilibré d'émail résistant et de dentine comparativement élastique. Le dentiste Dr Mauro Fazioni et le prothésiste dentaire Andrea Lombardo expliquent de quelle façon cette recette magique de la nature peut être appliquée aux restaurations par couronne implanto-portées. Dans le cas suivant, les auteurs ont utilisé pour les superstructures avec la céramique hybride VITA ENAMIC IS et la céramique feldspathique VITABLOCS TriLuxe forte (toutes deux de VITA Zahnfabrik, Bad Säckingen, Allemagne) deux matériaux CFAO différents pour combiner de façon intelligente l'élasticité et la résistance à l'usure.



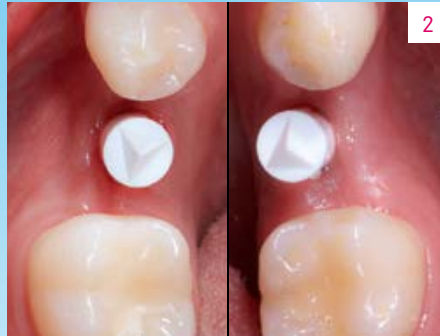→ **SITUATION INITIALE** Situation initiale avec des dents de lait persistantes impossibles à conserver au niveau des 34 et 35.

1. Cas clinique et choix du matériau

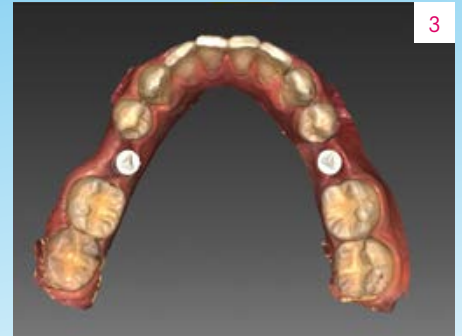Un patient de 32 ans s'est présenté au cabinet en raison de l'impossibilité de conserver deux dents de lait persistantes en raison d'agénésies au niveau des 35 et 45. Après consultation approfondie, le patient a choisi l'extraction des dents de lait et une restauration implantaire. Pour reproduire la dentine élastique, les piliers en céramique hybride VITA ENAMIC IS ont dû être réalisés individuellement avec leur élasticité semblable à celle de la dentine. L'interface déjà intégrée a permis une réalisation par CFAO efficace et a garanti un ajustement précis sur la base en titane. La reproduction du rendu chromatique et de la dynamique lumineuse ainsi que les propriétés fonctionnelles de l'émail minéral devaient être transposées sur les couronne en céramique hybride polychrome VITABLOCS TriLuxe forte.

2. Chirurgie et conception CAO

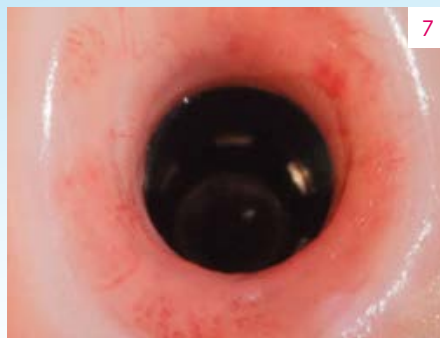Les deux dents de lait ont été extraites sous anesthésie locale. Après une durée de cicatrisation de trois mois, deux implants Ankylos ont été insérés en 35 et 45. Après cicatrisation et découverture des implants, des scanbodies ont été montés et la situation a été numérisée avec l'Omnicam. Dans le logiciel InLab (tous de Dentsply Sirona, Bensheim, Allemagne), les piliers et les couronnes ont alors pu être construits de la même façon que la structure des dents naturelles pour pouvoir les réaliser ensuite avec les matériaux CFAO VITA ENAMIC IS et VITABLOCS TriLuxe forte. Les limites coronaires ne sont pas sous-gingivales pour assurer un collage propre et simple des couronnes sous digue dentaire. Pour le contrôle d'ajustage, un modèle supplémentaire avec des analogues d'implants intégrés a été produit en plus (XFAB, DWS, Vicenza, Italie).



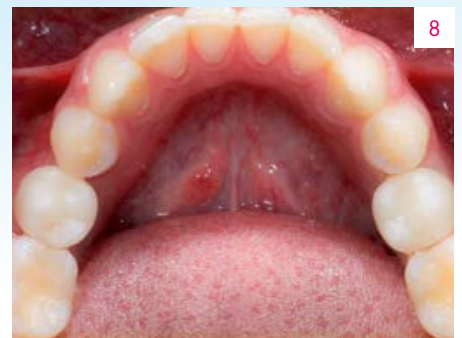III. 2 Après la cicatrisation, les implants ont été dégagés et les scanbodies posés pour la prise d'empreinte virtuelle.



III. 3 Situation intraorale mandibulaire scannée dans le logiciel InLab CAD.



III. 7 La gencive péri-implantaire était bien formée et complètement dénuée d'inflammation.

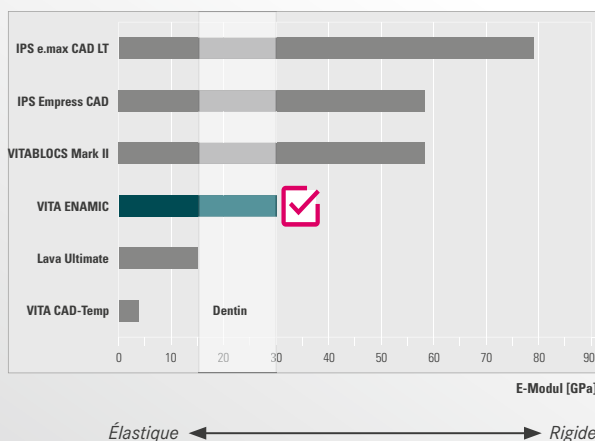


III. 8 Les superstructures implantaire étaient parfaitement ajustées lors de l'essayage.

MODULE D'ÉLASTICITÉ DES MATÉRIAUX DENTAIRES

VITA ENAMIC est une céramique dentaire hybride unique au monde dotée d'une structure à double réseau céramique-polymère. VITA ENAMIC avec une élasticité de 30 GPa se situe dans la plage de la dentine humaine. Grâce à l'élasticité intégrée, le matériau offre des propriétés d'absorption des forces de mastication et réduit ainsi au minimum le risque de surcharge fonctionnelle.

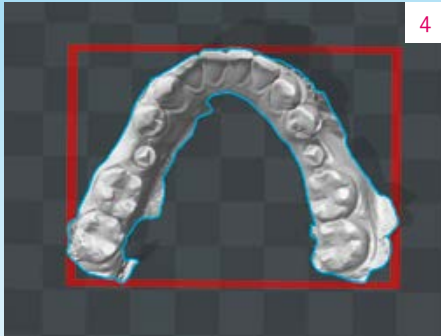
Module d'élasticité*



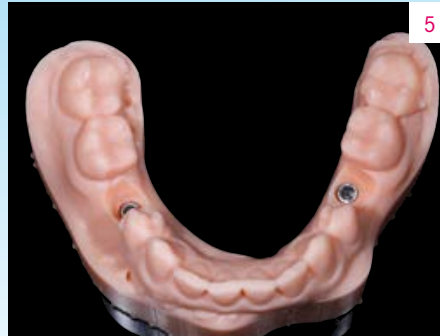Source : étude interne R&D VITA ; calcul du module d'élasticité des matériaux susmentionnés en fonction de courbes de contrainte-déformation des mesures de la résistance à la flexion, rapport 03/12, publié dans Techn.-Wiss. Dokumentation VITA ENAMIC, téléchargement via www.vita-enamic.com
***) Remarque :** avec une élasticité de 30 GPa, VITA ENAMIC se situe dans la gamme de la dentine humaine. Les données bibliographiques concernant le module d'élasticité de la dentine humaine varient beaucoup.
 Source : Kinney JH, Marshall SJ, Marshall GW. The mechanical properties of human dentin: a critical review and re-evaluation of the dental literature. Critical Reviews in Oral Biology & Medicine 2003; 14:13-29

3. Réalisation en FAO des prothèses implantaires

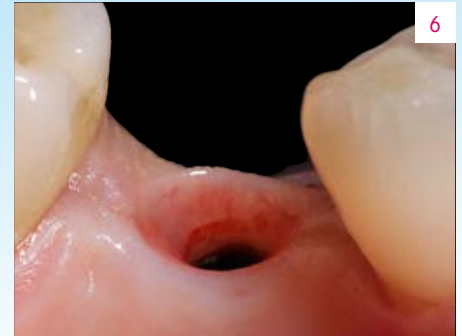
Après la réalisation en FAO, la finition manuelle et le contrôle de l'ajustage, les piliers en céramique hybride ont été collés sur la base en titane. Pour ce faire, les surfaces de collage du pilier ont été mordancées pendant 60 secondes à l'acide fluorhydrique (à 5 %) puis silanisées. Les surfaces de collage des bases en titane ont été sablées avec 50 µm d'oxyde d'aluminium à 1,5 bar puis un apprêt métallique a été appliqué. Le collage a été effectué avec un composite de collage opaque. Après la prise et le retrait de l'excédent, un durcissement final sous gel de glycérine a suivi pour empêcher la formation d'une couche d'inhibition de l'oxygène. Finalement, les sillons des couronnes en céramique feldspathiques réalisées par FAO et finalisées manuellement ont été caractérisées avec les colorants pour céramique VITA AKZENT PLUS EFFECT STAINS 06 (rouille) puis glacées avec une masse de glaçure.



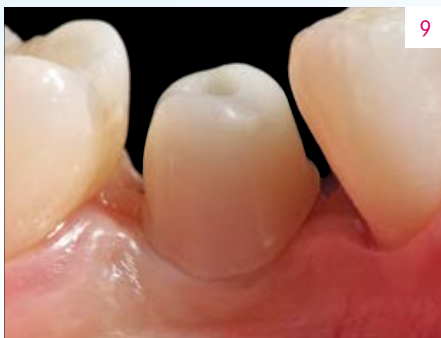III. 4 Le modèle virtuel mandibulaire était la base pour la réalisation additive d'un modèle de contrôle.



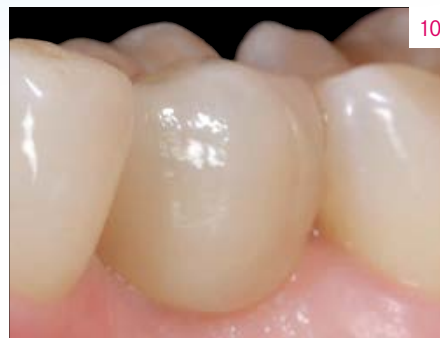III. 5 Le modèle réalisé de manière additive avec des analogues d'implants intégrés dans la région 34 et 35.



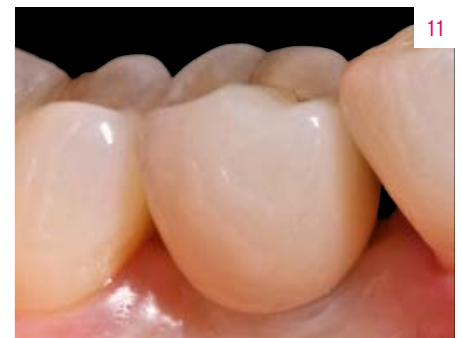III. 6 Le tissu mou cicatrisé jusqu'à la restauration définitive avec des piliers de cicatrisation.



III. 9 Les bords de couronne ont pu être conçus de manière optimale sur le pilier en céramique hybride.



III. 10 La Situation dans la région 34 directement après la pose adhésive de la couronne en céramique feldspathique en VITABLOCS TriLux forte.

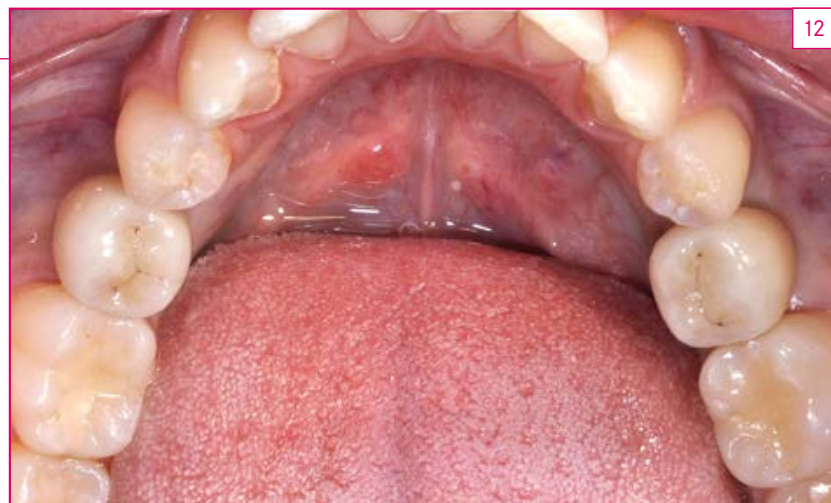

III. 11 La couronne en céramique feldspathique dans la région 35 avait également l'air tout à fait naturelle.

4. Essai en bouche, résultat final et bilan

Lors de l'essai clinique, le retrait du pilier de cicatrisation a révélé des conditions tout à fait saines des tissus mous et un ajustement passif des restaurations, de sorte que celles-ci ont pu être préparées pour la pose définitive. Pour ce faire, les surfaces de collage du pilier et des couronnes ont été mordancées extra-oralement à l'acide fluorhydrique puis silanisées. Après le vissage des piliers, une digue dentaire a été posée. La couronne a ensuite été collée en bouche sur le pilier. La liaison entièrement adhésive du pilier en céramique hybride et de la couronne en céramique feldspathique a permis d'obtenir une unité biomimétique à la fois esthétique et fonctionnelle reproduisant de façon optimale la structure dentaire. Grâce aux propriétés d'absorption des forces de mastication de la céramique hybride, une bonne durabilité à long terme est attendue pour cette restauration. Depuis, cette restauration monolithique convainc aussi par son esthétique puisque les couronnes en céramique feldspathique ont un dégradé de couleur intégré.

Compte-rendu 04/20



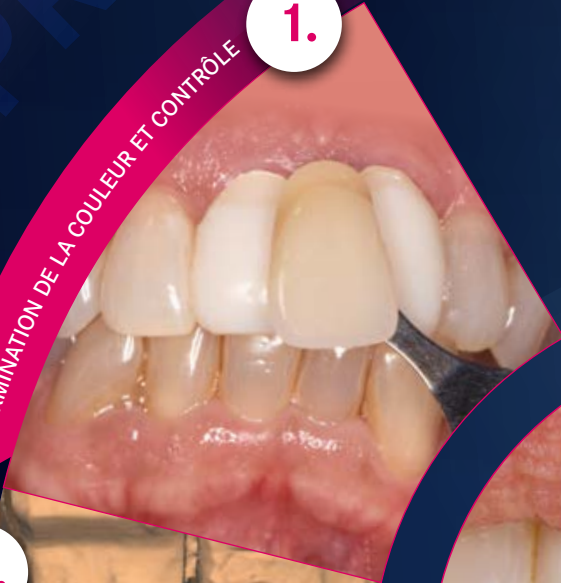➔ **RÉSULTAT** Les deux restaurations implantaire se sont harmonieusement intégrées à l'arcade dentaire naturelle.

Cet article a été initialement publié dans le CAD/CAM International Magazine of Digital Dentistry, édition italienne de 02/2019.

PRÄZISE

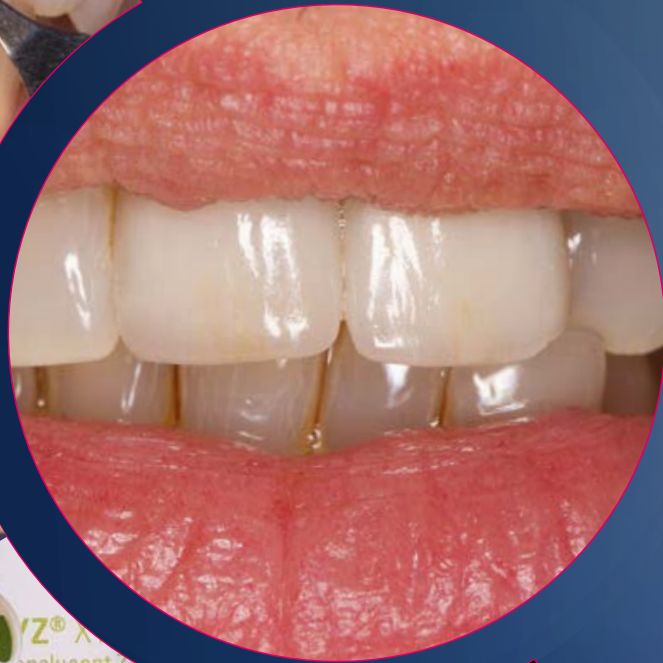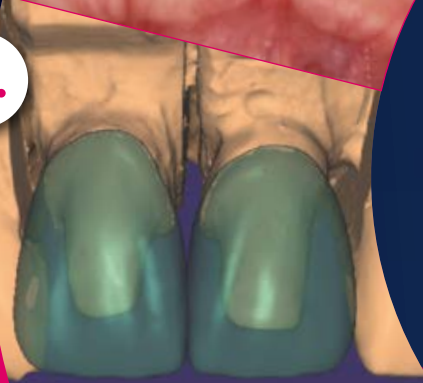
1.

DÉTERMINATION DE LA COULEUR ET CONTRÔLE



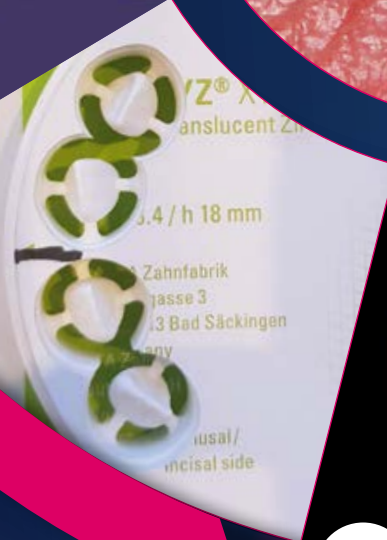2.

CAO



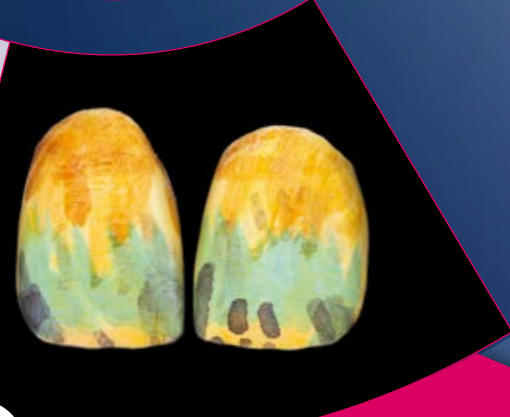3.

FAO



4.

CARACTÉRISATION



RÉSULTAT

ÄSTHETISCH

Restauration monolithique efficace en secteur antérieur avec le dioxyde de zirconium XT

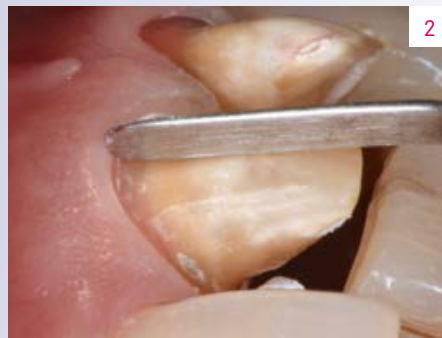

*Dr Manuel Ruiz Agenjo, dentiste
Santander, Espagne*

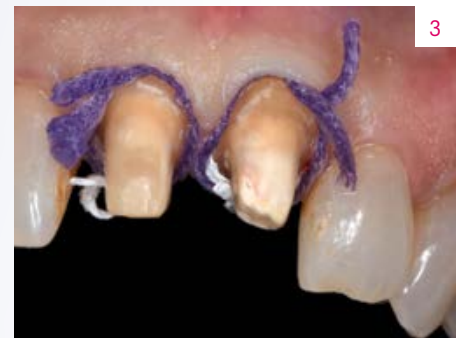

*Francisco Pérez, directeur Fresdental,
Pedreguer, Alicante, Espagne*

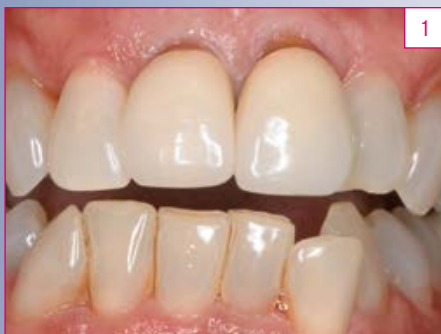Pour les restaurations antérieures monolithiques ultrarésistantes, il existe aujourd'hui un dioxyde de zirconium polychrome extra-translucide qui atteint un niveau comparable à celui des vitrocéramiques dans la transmission de la lumière et le rendu chromatique. Les blocs VITA YZ XT Multicolor (VITA Zahnfabrik, Bad Säckingen, Allemagne) sont un représentant de cette nouvelle génération de dioxyde de zirconium esthétique, extrêmement translucide. Pour traiter la zone esthétique d'une part de façon monolithique et d'autre part de façon très individualisée, on utilise parfois aussi des colorants afin de reproduire en profondeur les caractéristiques chromatiques spécifiques des dents naturelles. Dans le cas suivant, l'équipe de soins dentaires composée du dentiste Dr Manuel Ruiz Agenjo (Santander, Espagne) et de Francisco Pérez (directeur du centre de formation et de fraisage, Alicante, Espagne), décrit comment ils ont réalisé au moyen d'un système de matériaux parfaitement coordonnés une restauration de dents antérieures moyennes de façon efficace, précise et, surtout, esthétique avec le dioxyde de zirconium extra-translucide et des colorants parfaitement coordonnés.



III. 2 Une limite de préparation précise adaptée au tout céramique a été réalisée.



III. 3 La gencive a été rétractée avec des fils et du Teflon pour enregistrer toutes les zones pertinentes lors de la prise d'empreinte.



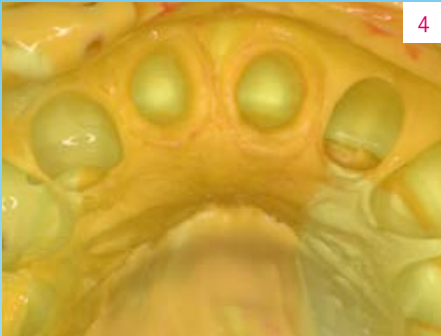→ **SITUATION INITIALE** Situation initiale avec des couronnes métal-céramique ternes et insatisfaisantes sur 11 et 21.

1. Cas clinique et choix du matériau

Un patient de 51 ans s'est adressé au cabinet dentaire, car non satisfait de l'apparence esthétique de ses incisives centrales maxillaires. L'examen clinique a révélé des couronnes ternes et difformes avec des bords métalliques insatisfaisants et visibles. La nouvelle restauration devait être réalisée de façon efficace par CFAO au moyen de couronnes monolithiques en dioxyde de zirconium extra-translucide VITA YZ XT. La coloration individuelle de la restauration a été effectuée avec les colorants parfaitement coordonnés VITA YZ SHADE ou EFFECT LIQUIDS pour reproduire du mieux possible pour le patient le rendu chromatique naturel.

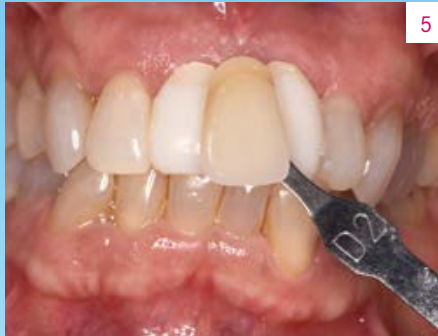2. Étapes cliniques

Une grande importance a été accordée à une préparation analogique détaillée pour assurer une conversion numérique précise et efficace. La couleur de dent D2 a été déterminée après anesthésie locale à l'aide du teintier VITA classical A1 – D4. Les deux couronnes ont ensuite été découpées et retirées. Les moignons ont été préparés à nouveau de manière non iatrogène. Une attention particulière a été accordée à une limite de préparation clairement définie et à des formes de préparation rondes compatibles avec la céramique afin d'éviter les pics de tension dans la restauration. Pour enregistrer toutes les zones pertinentes avec le matériau d'empreinte en silicone A, la gencive a été rétractée au moyen de fils de rétraction et de bande de Teflon. Le maître-modèle a été réalisé et scanné sur la base de l'empreinte.



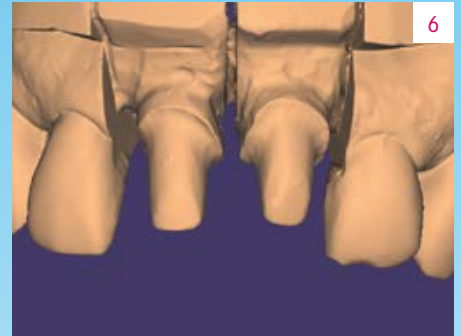4

III. 4 La prise d'empreinte en silicone A a été effectuée en une fois avec Light et Heavy Body.



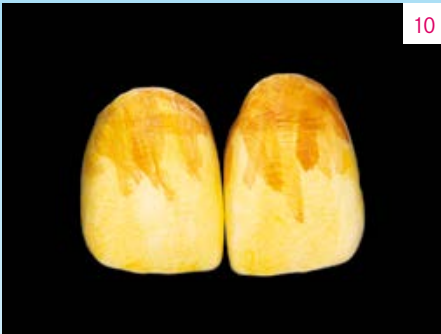5

III. 5 Pour le laboratoire, des photographies numériques ont été réalisées avec le teintier sélectionné.



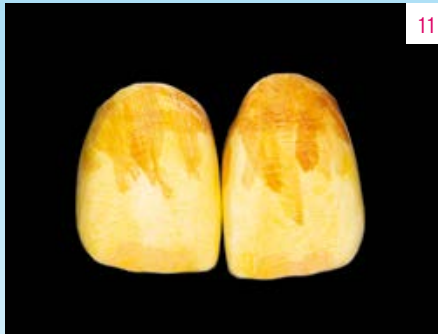6

III. 6 Le maître-modèle réalisé a été numérisé avec un scanner de laboratoire.



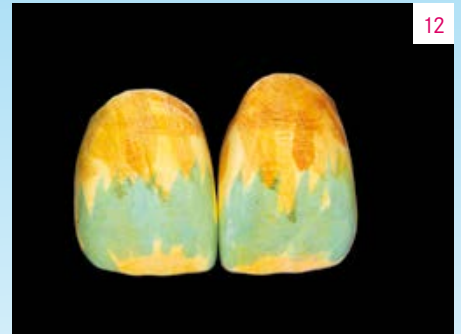
10

III. 10 La couleur de base et la saturation dans le tiers cervical ont été intensifiés avec des colorants liquides en couleur D3.



11

III. 11 La zone incisale a été infiltrée avec VITA YZ EFFECT LIQUIDS orange.

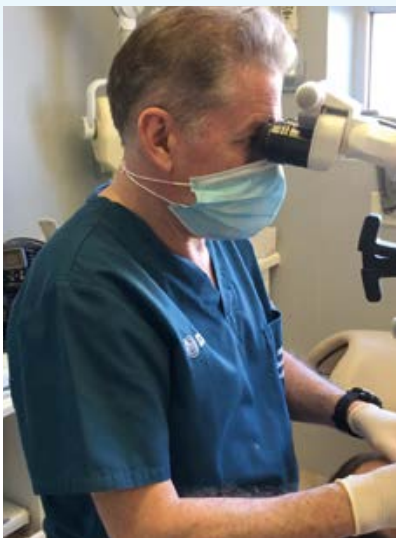

12

III. 12 Le centre a été caractérisé avec VITA YZ EFFECT LIQUIDS gris et bleu.

3. Fabrication en FAO et coloration

La construction numérique des couronnes monolithiques a été effectuée avec le logiciel exocad (exocad, Darmstadt, Allemagne). Par la suite les couronnes ont été fraisées au centre de production et de formation Fresdental avec l'unité de FAO CORiTEC 250i (imes-icore, Eiterfeld, Allemagne) dans des disques VITA YZ XT Multicolor puis terminées manuellement. À l'étape suivante, les couronnes ont été colorées avec les VITA YZ SHADE LIQUIDS. Le colorant liquide dans la couleur D3 a été utilisé pour intensifier la couleur de base et augmenter la chromatocité dans le tiers cervical. Pour une caractérisation plus approfondie de la zone centrale et incisive, on a utilisé VITA YZ EFFECT LIQUIDS orange (incisif), gris et bleu (central) et rose (latéral et incisif). La dernière étape a consisté en un frittage dans un VITA ZYRCOMAT 6100 MS (VITA Zahnfabrik, Bad Säckingen, Allemagne). Étant donné que seules des matières premières testées sont utilisées pour les pièces brutes VITA YZ, que le retrait de frittage pour chaque lot est déterminé avec précision et que les pièces brutes ont une structure homogène grâce à la post-densification isostatique, l'ajustage précis des couronne était assuré.

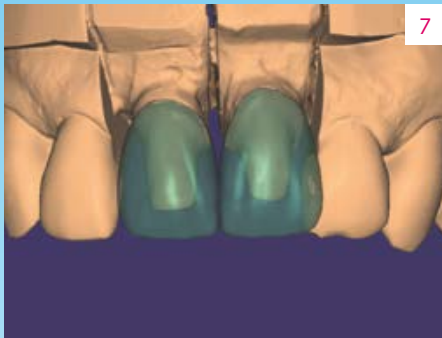


L'ajustage précis des couronnes en dioxyde de zirconium est une condition préalable à une bonne pérennité.

4. Résultat et bilan

Après réalisation de l'état de surface avec des instruments rotatifs et polissage, la finition des couronnes se fait par une cuisson de glaçage. Lors de l'essai clinique, le patient et le dentiste étaient très satisfaits du résultat et la couronne a donc pu être scellée définitivement avec un auto-adhésif. Grâce à une préparation minimale préservant la substance et une reconstitution monolithique, il a été possible de traiter le patient de façon très efficace. Les restaurations en dioxyde de zirconium extra-translucide polychrome s'intégraient de façon harmonieuse dans l'arcade dentaire, affichaient une transmission naturelle de la lumière et faisaient preuve de caractéristiques chromatiques individuelles du fait de la coloration.

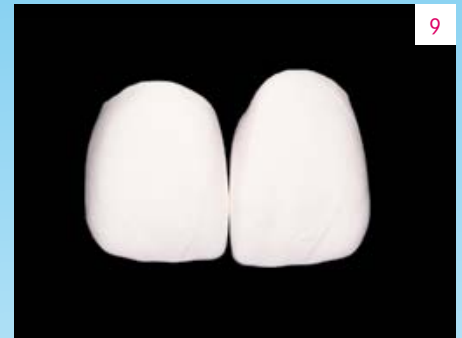Compte-rendu 04/20



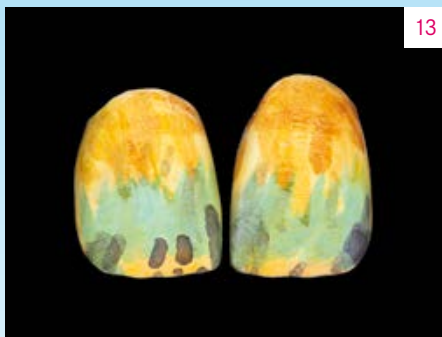III. 7 Les couronnes ont été conçues dans le logiciel CAO exocad sur les moignons 11 et 21.



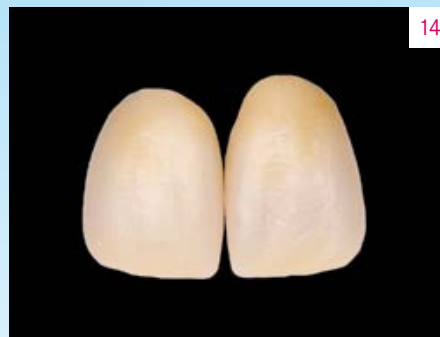III. 8 Les deux couronnes ont été fraisées dans des disques polychromes VITA YZ XT Multicolor.



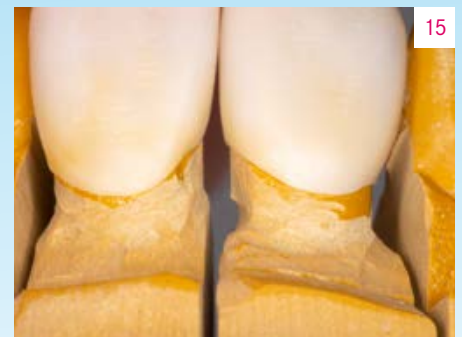III. 9 Après la finition manuelle, la couleur des couronnes a pu être individualisée.



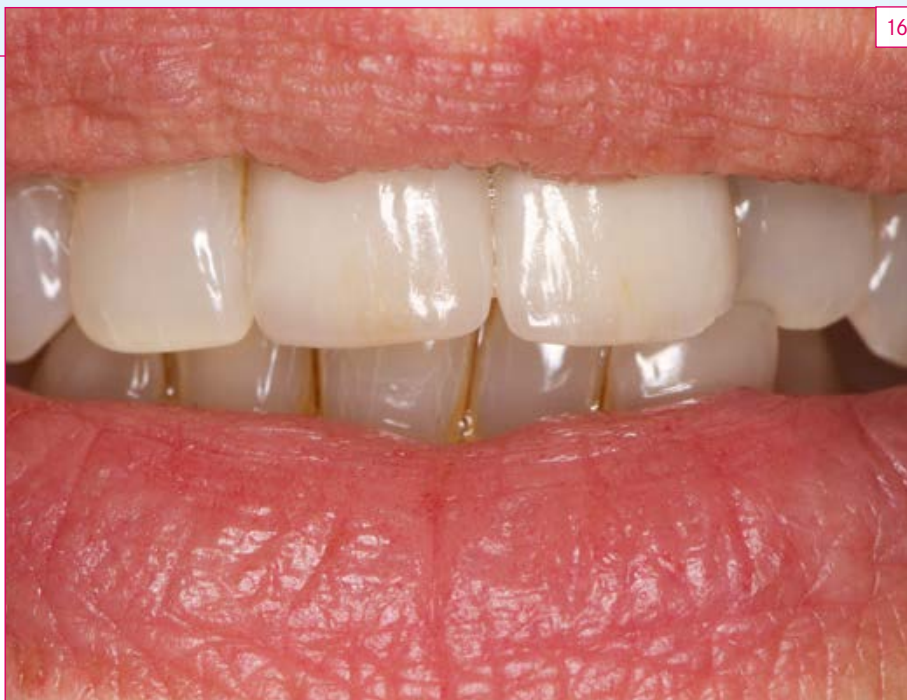III. 13 Caractérisations latérale et incisale avec VITA YZ EFFECT LIQUIDS rose.



III. 14 Résultat directement après le frittage dans le VITA ZYRCOMAT 6100 MS.



III. 15 Le contrôle a révélé l'ajustage parfait sur le modèle.



➔ **RÉSULTAT** Les deux couronnes s'intégraient harmonieusement dans l'arcade dentaire naturelle et avaient un aspect absolument naturel.



Le dioxyde de zirconium extra-translucide VITA YZ XT offre une transmission de lumière naturelle et peut être individualisé avec les colorants VITA YZ SHADE ou EFFECT LIQUIDS.

Couronnes antérieures réalisées par CFAO en céramique vitreuse avec rendu chromatique et dynamique lumineuse authentiques



*Marcio Breda, maître prothésiste dentaire
Vitória, Espírito Santo, Brésil*

Les reconstitutions de dents unitaires dans la zone esthétiques constituent les plus grands défis de la prothèse dentaire. Pour reproduire de façon optimale le rendu chromatique et la dynamique lumineuse de la denture naturelle, plusieurs conditions doivent être remplies : cela nécessite des informations complètes et précises sur la couleur des dents ainsi qu'un matériau CFAO qui offre à la fois une grande fidélité des couleurs et une excellente dynamique de la lumière. Le maître prothésiste dentaire Marcio Breda et le dentiste Dr Glauco Rangel Zanetti (tous deux de Vitória, Espírito Santo, Brésil) montrent dans le cas suivant comment une restauration antérieure a pu être réalisée de façon efficace et esthétique au moyen de la vitrocéramique ultrarésistante VITA SUPRINITY PC et de la céramique cosmétique VITA VM 11 (toutes deux de VITA Zahnfabrik, Bad Säckingen, Allemagne).

1. Cas clinique

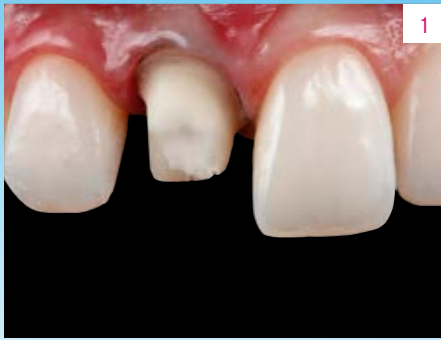Une patiente de 24 ans avait subi un traumatisme au niveau de la 11. Après un traitement de racine concluant, la couronne fracturée a été stabilisée avec un composite direct. La croissance osseuse étant achevée, la patiente souhaitait avoir une nouvelle restauration définitive répondant à ses attentes esthétiques et son anatomie dentaire jeune. Pour une réalisation efficace, la couronne en vitrocéramique dopée au dioxyde de zirconium VITA SUPRINITY PC a dû être réalisée par CFAO et légèrement individualisée avec la céramique cosmétique VITA VM 11.

2. Étapes cliniques et CFAO

Après avoir déterminé la couleur de dent avec le teintier VITA classical A1–D4, le choix s'est porté sur un bloc de couleur A1 et sur le degré de translucidité T. Sous anesthésie locale, une préparation coronaire a été réalisée sur la 11 et un fil de rétraction a été posé dans le sulcus. La prise d'empreinte pour le maître modèle a été réalisée en silicone A. La numérisation du modèle a été effectuée avec le scanner de laboratoire Ceramill Map 400+ et la conception a ensuite été réalisée avec le logiciel de CAO Ceramill Mind. Finalement, la couronne antérieure a pu être usinée dans Ceramill Motion 2 (tous d'Amann Girrbach, Pforzheim, Allemagne) dans le bloc VITA SUPRINITY PC.

3. Finalisation esthétique

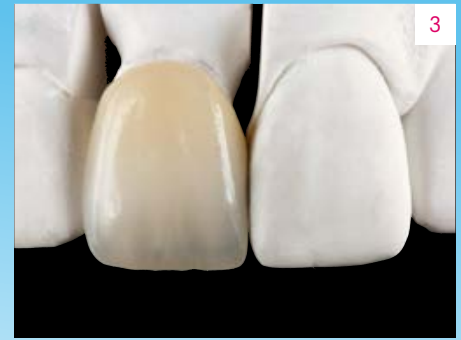La finition manuelle et la réduction anatomique de la zone incisive ont été effectuées avec des instruments diamantés et des polissoirs en caoutchouc. L'individualisation incisive a été effectuée avec BASE DENTINE A1, ENAMEL Light et EFFECT ENAMEL (EE9) bleu translucide. Après la cuisson, la morphologie et la texture de surface a été finalisée avec des fraises diamantées. Avec le glaçage final avec VITA AKZENT PLUS GLAZE LT, la couronne était prête pour un essai clinique.



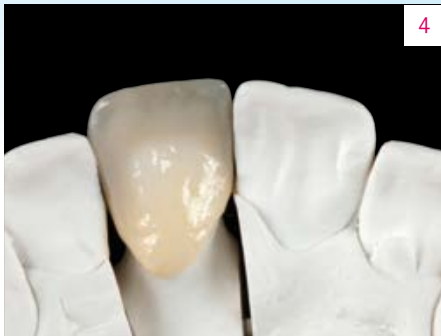III. 1 Préparation coronaire sur la 11 en vue d'une nouvelle restauration définitive.



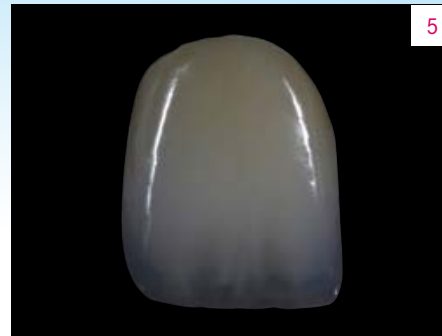III. 2 La couronne réalisée par CFAO au milieu, directement après l'usinage.



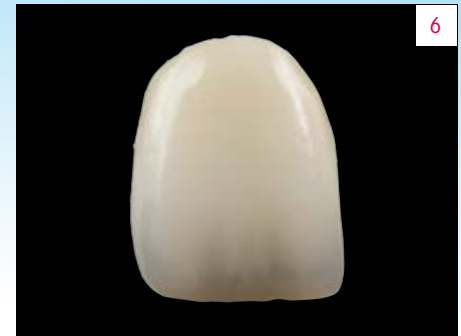III. 3 Après la finition et la réduction minimale, la couronne a été individualisée en incisal avec VITA VM 11.



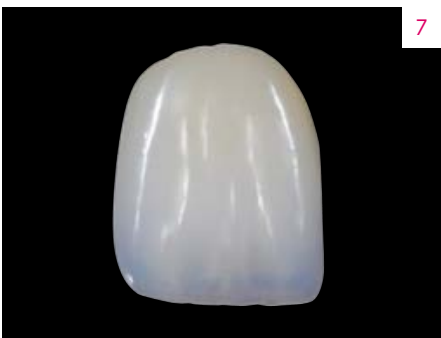III. 4 Couronne terminée sur le modèle en vue palatine.



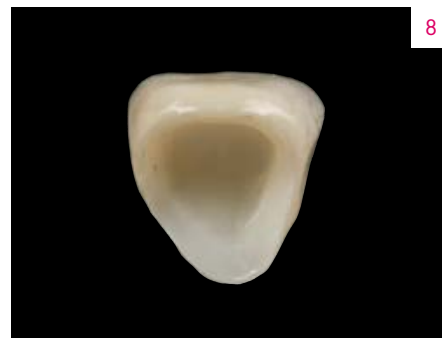III. 5 Selon l'éclairage, la couronne affiche ...



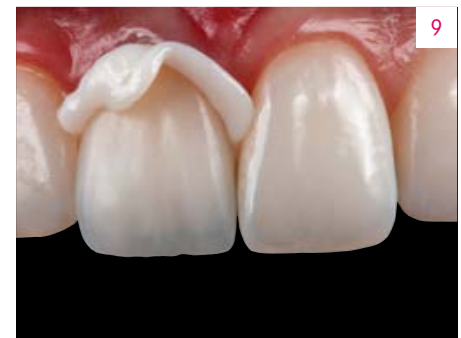III. 6 ... un



III. 7 rendu chromatique et une dynamique lumineuse différents.



III. 8 Aperçu de l'intrados de la couronne qui doit être conditionné à l'acide fluorhydrique et au silane en vue du collage.

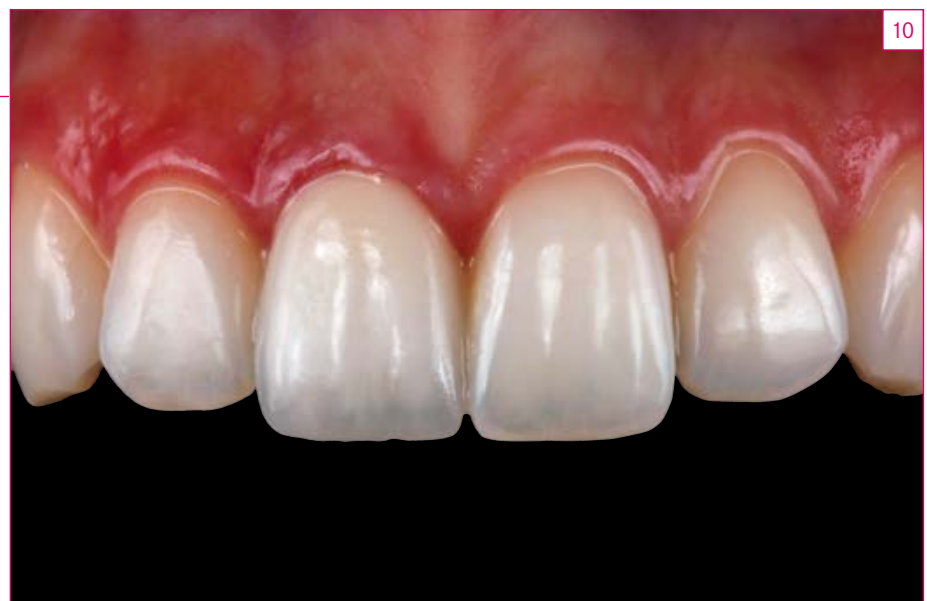

III. 9 La couronne collée avant le retrait de l'excédent de composite.

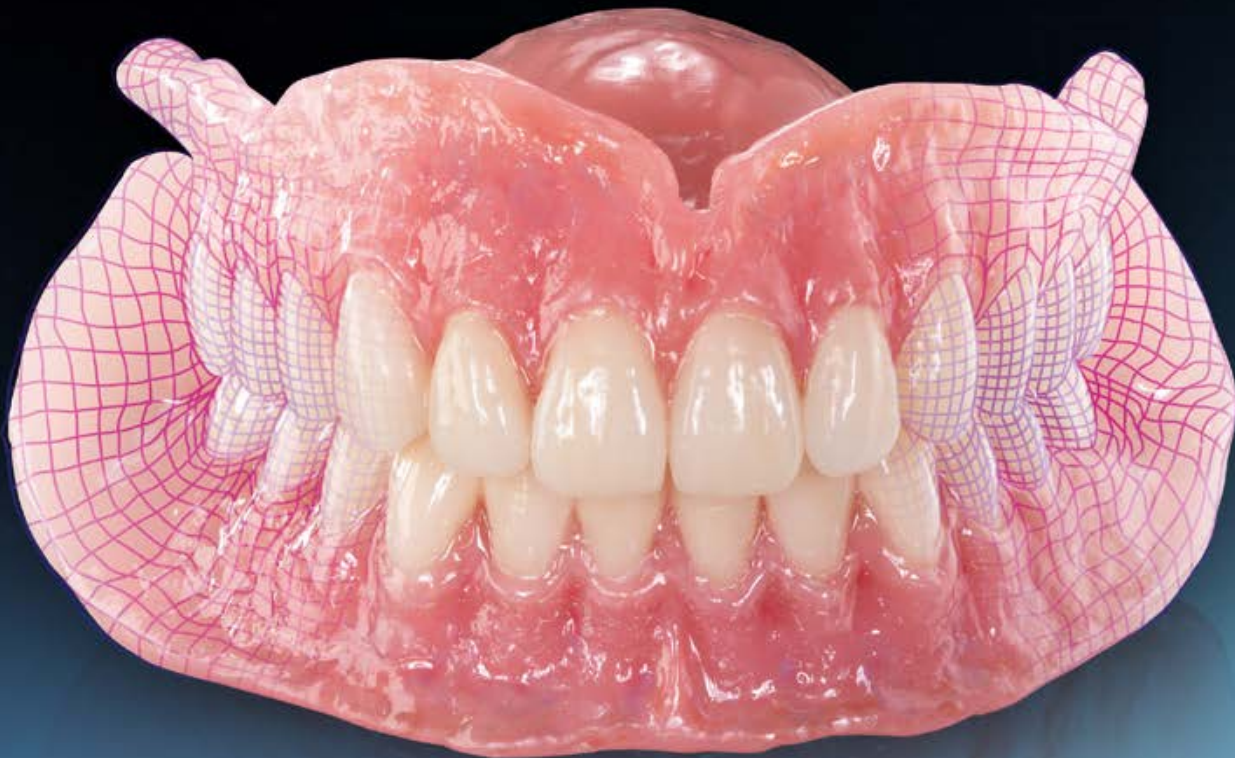4. Collage intégralement adhésif et bilan

Le dentiste, le prothésiste dentaire et la patiente étaient très satisfaits de l'aspect esthétique et la couronne a donc pu être collée après mordancage à l'acide fluorhydrique et silanisation de l'intrados. « La patiente avait des dents très claires avec une nette opalescence. Lors de la reproduction de ces propriétés, la céramique cosmétique VITA VM 11 et la vitrocéramique VITA SUPRINITY PC se sont parfaitement harmonisées », explique Marcio Breda, impressionné par la synergie entre les deux matériaux céramiques.

Compte-rendu 04/20



➔ **RÉSULTAT** La couronne s'intégrait de façon très harmonieuse dans l'arcade dentaire et avait un rendu chromatique et une dynamique lumineuse très esthétiques.



*Dr Christiane Weber,
dentiste
Rheine, Allemagne*



*Franz Hoppe,
prothésiste dentaire
Wallenhorst, Allemagne*



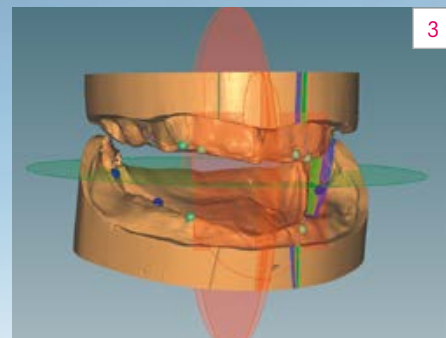
*Benjamin Zilke,
prothésiste dentaire
Wallenhorst, Allemagne*

Pour la réalisation de prothèses amovibles totales, VITA VIONIC SOLUTIONS (VITA Zahnfabrik, Bad Säckingen, Allemagne) offre un système de matériaux complet. Ce système englobe VITA VIONIC FRAME, une solution de cadres dentaires pour les modifications FAO des dents artificielles conformément au montage prothétique numérique, un système de collage et divers pièces brutes pour la réalisation FAO de wax-up et de bases prothétiques. La bibliothèque de dents VITA intégrée dans le logiciel de CAO offre en outre une diversité unique de concepts de montage de sorte que même les cas complexes peuvent être résolus quasiment d'un simple clic. Dans le rapport de cas suivant, la dentiste Dr Christiane Weber, le maître prothésiste dentaire Franz Hoppe et le prothésiste dentaire Benjamin Zilke décrivent comment ils ont réalisé efficacement une prothèse amovible totale esthétique à l'aide du système de matériau VITA VIONIC et de la solution CFAO Ceramill FDS (Amann Girrbach, Pforzheim, Allemagne)

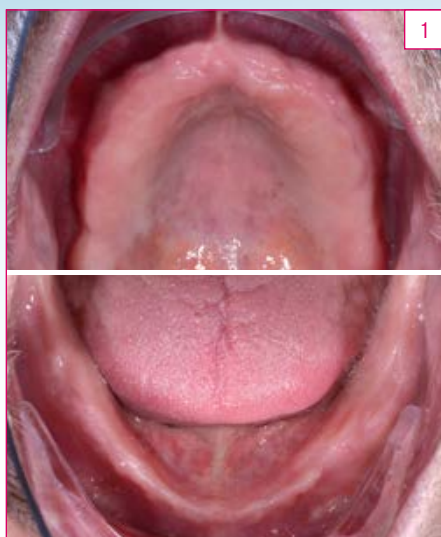Prothèse amovible totale numérique hautement efficace avec VITA VIONIC FRAME



III. 2 Le scan des deux modèles de travail en relation intermaxillaire selon la relation axiale dans l'articulateur.



III. 3 Le logiciel de CAO Ceramill Mind a permis d'effectuer l'analyse de modèle virtuelle selon TIF®.



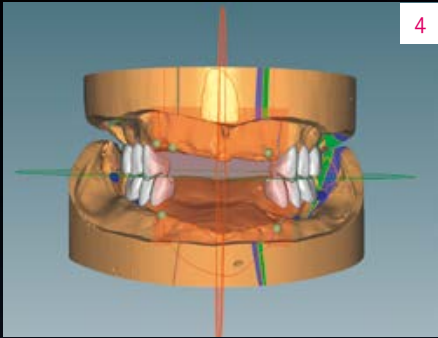
→ **SITUATION INITIALE** La mandibule offrait aussi des conditions stables à l'exception de crêtes flottantes pointues en zone incisives.

1. Situation initiale

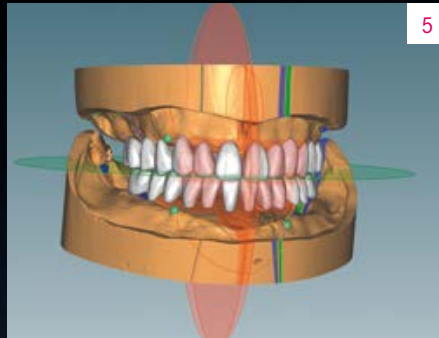
Un patient de 70 ans s'est présenté au cabinet parce que ni satisfait de la fonction ni de l'esthétique de ses prothèses totales. Il souhaitait une nouvelle prothèse stable et avec des dents prothétiques vivantes et adaptées à son âge, pour une apparence esthétique. Pour offrir au patient des prothèses totales de façon efficace, l'équipe dentaire a choisi une réalisation numérique. Le flux de travail numérique garantissait efficacité mais aussi un ajustage parfait des prothèses, puisque les bases prothétiques par FAO étaient sans la moindre déformation. Pour répondre aux attentes esthétiques du patient, l'équipe a choisi la solution de cadre dentaire VITA VIONIC FRAME avec les dents antérieures très esthétiques VITAPAN EXCELL, qui séduisent en particulier par leurs proportions idéales.

2. Préparation analogique et numérisation

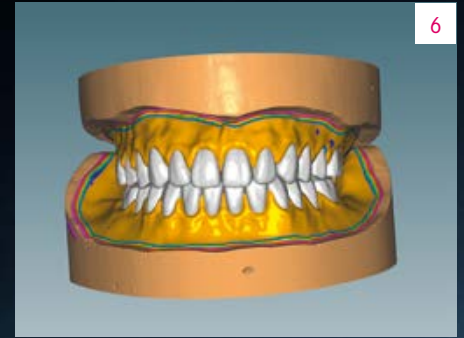
Pour une fabrication numérique concluante, toutes les informations pertinentes sur le plan clinique du monde analogique doivent être communiquées au laboratoire. Une empreinte anatomique précise, un porte-empreinte fonctionnel parfaitement ajusté, une empreinte mucodynamique et stable ainsi qu'un enregistrement pertinent des relations intermaxillaires sont donc essentiels. Les modèles de travail ont été initialement numérisés individuellement dans le scanner de laboratoire Ceramill Map 400+. Par la suite, le scan des deux modèles en relation intermaxillaire a été effectué avec le Ceramill Fixator conformément à la relation axiale dans l'articulateur. Après le scan vestibulaire des modèles sans relation intermaxillaires, les quatre jeux de données ont pu être mis en correspondance et les modèles ont été numériquement disponibles avec la dimension verticale correcte.



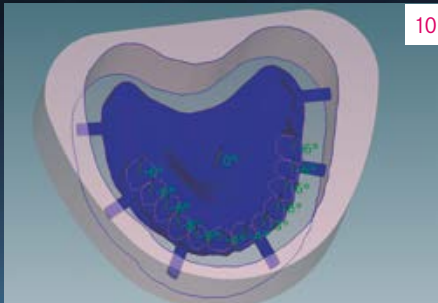
III. 4 Le montage postérieur a ensuite pu être réalisée par simple clic avec VITAPAN LINGOFORM.



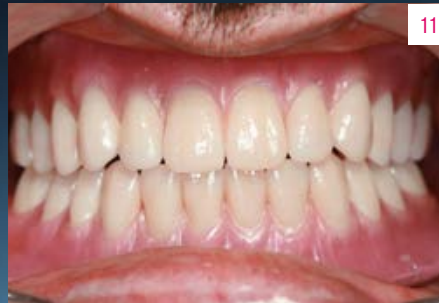III. 5 Un deuxième clic a permis d'effectuer le montage antérieur avec VITAPAN EXCELL.



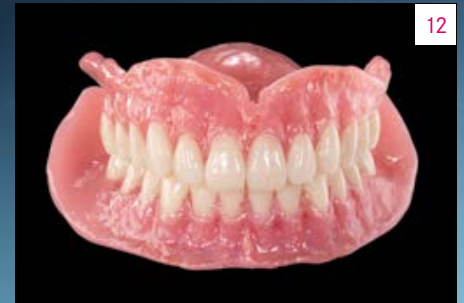III. 6 Finalement, les bords fonctionnels ont été définis et les bases prothétiques ont été créées.



III. 10 Positionnement dans la conception de la base prothétique maxillaire dans un disque de cire VITA VIONIC WAX.



III. 11 Aucune modification occlusale n'a été nécessaire suite à l'essai clinique. Le résultat esthétique était très séduisant.



III. 12 Les prothèses totales terminées après finition, polissage et individualisation de volet labial avec VITA VM LC flow.

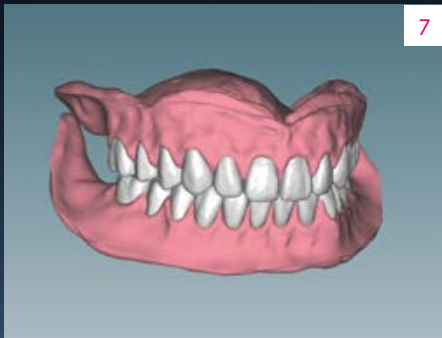3. Prothèses numériques par simple clic

Le jeu de données STL a été intégré au logiciel de CAO Ceramill Mind. L'analyse de modèle numérique a ensuite été effectuée selon TiF® (Totalprothetik in Funktion). Après le choix des dents postérieures VITAPAN LINGOFORM et des dents antérieures VITAPAN EXCELL de la bibliothèque de dents du logiciel de CAO, un modèle numérique a pu être réalisé par simple clic. Par la suite, l'axe d'insertion et les bords fonctionnels ont été définis virtuellement au moyen de différents outils de conception et les bases prothétiques ont été configurées. À l'étape suivante, les données de constructions ont été transférées à l'unité de FAO Ceramill Motion 2 et pour l'essayage en bouche, une base prothétique couleur gencive a été fraisée dans un bloc de matériau VITA VIONIC WAX. Enfin, la base des dents prothétiques du VITA VIONIC FRAME a été fraisée par FAO pour correspondre exactement aux cavités fraisées puis fixée dans la base de cire.

4. Réalisation d'une prothèse numérique et bilan

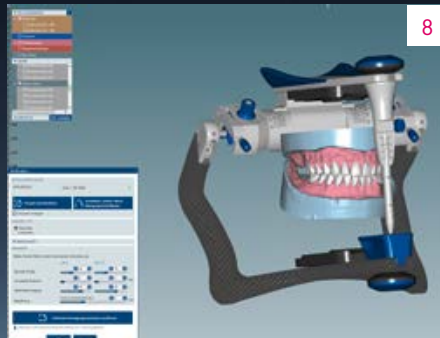Après l'essayage en bouche concluant du modèle en cire, les bases définitives ont été fraisées dans les disques PMMA VITA VIONIC BASE. Après avoir été nettoyées et conditionnées, les dents prothétiques ont pu être collées définitivement avec une grande précision et sans aucun hiatus dans les alvéoles fraisées de la base au moyen de l'adhésif extraordinaire à deux composants VITA VIONIC BOND. À cette fin, la colle a été appliqué avec un pinceau fin sur la surface cervicale de la dent conditionnée et avant d'insérer cette dernière dans les cavités de la base. La polymérisation a ensuite été effectuée dans un délai de 20 minutes à 55 °C et sous 2,0 bars. L'anatomie muco-gingivale a finalement été individualisée au moyen du composite cosmétique fluide photopolymérisable VITA VM LC flow. Lors de la pose, le patient s'est dit satisfait de la stabilité et de l'apparence naturelle de nouvelles restaurations conçues de façon gracieuse.

Compte-rendu 04/20




7

III. 7 Les restaurations prothétiques totales finales en occlusion.



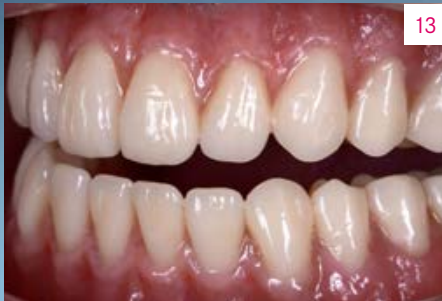8

III. 8 Dans l'articulateur virtuel, l'occlusion dynamique a ensuite été contrôlée.



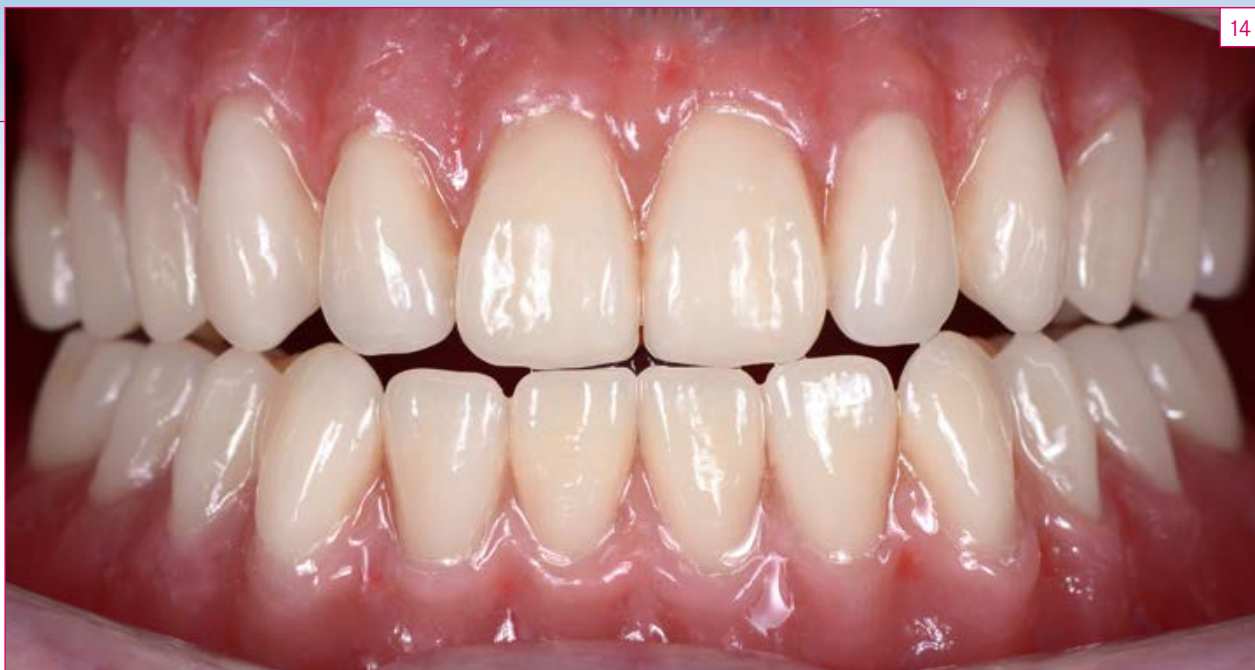9

III. 9 Les VITA VIONIC DD FRAMES dans le logiciel CAO avant la modification CAO basale circulaire des dents prothétiques.



13

III. 13 L'anatomie muco-gingivale a été reproduite de façon naturelle avec le composite cosmétique VITA VM LC flow.



14

➔ **RESULTAT** La prothèse totale définitive en bouche après une réalisation assistée par CFAO. La restauration avait un aspect complètement naturel et vivant.

À lire maintenant également en ligne !



www.dental-visionist.com

DENTAL VISIONIST

DE | EN | FR | IT | ES

1.9 2.8 1.8 2.7 1.7 2.6 1.6 1.5 1.4

1.9

Best practice:
Bewährte, nachhaltige Versorgungskonzepte aus Praxis und Labor
Jetzt mehr über die Erfolgskonzepte der Kolleg/innen erfahren!

DENTAL VISIONIST News

Jetzt Newsletter bestellen

Digitale Farbbestimmung ist signifikant präziser

Klinische Schadensanalytik bei Dentalwerkstoffen für besseren Langzeiterfolg

Implantatgetragene polychrome Kronenrekonstruktion aus Hybridkeramik

Monatliche, zeiteffiziente Frontzahnversorgung mit bester Lichtdynamik



Lisez tous les comptes rendus actuels ainsi que les sujets archivés du DENTAL VISIONIST et trouvez en supplément des articles exclusivement en ligne sur www.dental-visionist.com